ABBILDUNGEN

DER

RÜCKENMARKSNERVEN

NEBST

ERKLAERUNG

der sieben Kupfertafeln.

Zugang. 1928
Standort XI/52
Inv. V A, 0.3. 763

VON

D. AUGUST CARL BOCK

Prosector am anatomischen Theater der Universität zu Leipzig.

LEIPZIG,

IN BAUMGÄRTNERS BUCHHANDLUNG.

1827.

GEDRUCKT BEI J. B. HIRSCHFELD.

Anatom. Institut d. Univ. Heidelberg

UNIVERSITÄTS BIBLIOTHEK HEIDELBERG

ERKLÄRUNG DER ERSTEN KUPFERTAFEL.

Erste Figur.

Ein Stück Rückenmark mit dem siebenten Halswirbelnerven bis zum vierten Brustwirbelnerven in Verbindung mit dem Theile des Stammes des Gangliennervens dieser Gegend, nach *Wurzer de corp. hum. gangl. fabric. etc.*, an welchem die Spinalknoten und ihre Verbindung mit den Knoten des Gangliennerven deutlich und schön entwickelt und dargestellt worden sind.

A. A. Das Rückenmark (*Medulla spinalis*).

a. a. Die vordere mittlere Rückenmarksspalte (*Fissura mediana anterior medullae spinalis*).

b. b. b. Die vordere Wurzel des siebenten Halswirbelnerven (*Radix anterior nervi septimi colli*), welche so gespalten und nach oben und unten auseinander gedehnt worden ist, dass man den dahinterliegenden Spinalknoten 2. sieht.

c. Die hintere Wurzel (*Radix posterior*) desselben Nerven, welche nur zum Theil unten zu sehen ist.

d. d. Die vordere Wurzel (*Radix anterior*) und

e. die hintere Wurzel des achten Halswirbelnerven (*Radix posterior nervi Octavi colli*).

f. f. Die vordere Wurzel (*Radix anterior*) und

g. die hintere Wurzel des ersten Brustwirbelnerven (*Radix posterior nervi primi dorsalis*).

h. h. Die vordere Wurzel (*R. anterior*) und

i. die hintere Wurzel des zweiten Brustwirbelnerven (*R. posterior nervi secundi dorsalis*).

k. k. Die vordere Wurzel (*R. anterior*) und

l. die hintere Wurzel des dritten Brustwirbelnerven (*R. posterior nervi tertii dorsalis*).

m. m. Die vordere Wurzel (*R. anterior*) und

n. die hintere Wurzel des vierten Rückenwirbelnerven (*R. posterior nervi quarti dorsalis*).

o. o. Der oben und unten abgeschnittene Stamm des grossen sympathischen oder des Gangliennerven (*Truncus nervi sympathici s. gangliosi*).

1. Der zurückgelegte unterste Halsknoten des Gangliennerven (*Ganglion cervicale inferius nervi gangliosi*), der mit dem ersten Brustknoten desselben genau zusammen hängt.
2. Der Knoten des siebenten Halswirbelnerven (*Ganglion spinale nervi septimi colli*), dessen innere Nervenfäden zwischen den beiden Theilen der vordern Wurzel des siebenten Halsnerven zu sehen sind.
3. Der Stamm des siebenten Halsnerven (*Truncus nervi septimi colli*).
4. Vier Herznerven (*Nervi cardiaci*), welche aus einem Anhange des untersten Halsknoten des Gangliennerven kommen, und abgeschnitten und zurückgelegt worden sind.
5. Ein zurückgelegter Zweig desselben, welcher, in zwei Zweige getheilt, sich mit dem untern Kehlkopfnerven verbunden hatte.
6. Der erste Brustknoten des Gangliennerven (*Ganglion thoracicum primum nervi gangliosi*), welcher mit dem untersten Halsknoten desselben zusammengeschmolzen ist.
7. Der untere Theil des ersten Brustknotens, welcher ungewöhnlich verlängert ist.
8. Zweige desselben, welche an der Vertebralarterie aufsteigend Aeste bildend, sich mit den untern Halswirbelnerven verbanden.
9. Ein Verbindungsast (*Ram communicans*) des fünften und sechsten Halsnerven, welcher sich mit dem obern Ende des ersten Brustknoten (6.) verbindet.
10. Drei Verbindungszweige (*Rami communicantes*) zwischen dem ersten Brustknoten und dem siebenten Halswirbelnerven, welche mit dem vorigen Aste (9.) zusammen hängen, und in den vordern Ast und den Knoten des hintern Astes des siebenten Halswirbelnerven übergehen.
11. Der Knoten des achten Halbwirbelnerven (*Ganglion spinale octavum*).
12. Der Stamm des achten Halswirbelnerven (*Nerv. octavus cervicalis*).
13. Der Verbindungsast (*Ram. communicans*) zwischen dem achten Halswirbelnerven und dem ersten Brustknoten des Gangliennerven (*Gangl. thoracicum primum*), welcher mit dem Spinalknoten, dem vordern und dem hintern Aste des achten Halswirbelnerven zusammen hängt und ein Aestchen abgiebt, welches sich mit dem Verbindungsast (8.) und dem untersten Halsknoten des Gangliennerven vereiniget.
14. Der Knoten des erten Brustwirbelnerven (*Gangl. spinale primum thoracis*).
15. Stamm des ersten Brustwirbelnerven (*Truncus nervi primi thoracis s. costalis s. dorsalis*).
16. Zwei Verbindungsäste (*Rami communicantes*) zwischen dem ersten Brustknoten des Gangliennerven und dem ersten Brustwirbelnerven; der eine wurzelt in beiden; der andere noch in dem Aste, welcher von dem zweiten Brustwirbelnerven kommt.
17. Der zweite Brustknoten des Gangliennerven (*Gangl. thoracicum secundum*), welcher hier keinen Verbindungsast mit dem zweiten Brustwirbelnerven hat, dagegen entsteht höher aus dem Stamme des Gangliennerven ein Knoten (22.), aus welchem der Verbindungsast hervor kommt.
18. Der Knoten des zweiten Brustwirbelnerven (*Gangl. spinale secundum thoracis*).
19. Der vordere Ast des zweiten Brustwirbelnerven (*Ram. anterior nervi thoracis s. dorsalis*).
20. Der hintere Ast (*Ram. posterior*) desselben.
21. Ein Zweig, welcher von dem zweiten Brustwirbelnerven zu dem erstern geht und sich innig mit ihm vermischt.
22. Ein Verbindungsast (*Ram. communicans*), welcher höher von dem Stamme des Gangliennerven, nahe unter dem ersten Brustknoten, entsteht, einen Knoten bildet und in den zweiten Brustwirbelnerven übergeht.
23. Der dritte Brustknoten des Gangliennerven (*Gangl. thoracicum tertium*).
24. Der Knoten des dritten Brustwirbelnerven (*Gangl. spinale tertium thoracis*).
25. Der hintere Ast des dritten Brustwirbelnerven (*Ram. posterior nervi dorsalis tertii*).
26. Der vordere Ast (*Ram. anterior*) desselben.
27. Zwei Verbindungsäste (*Rami communicantes*) zwischen dem dritten Brustwirbelnerven und dem Stamme und dem dritten Brustknoten des Gangliennerven.
28. Ein Verbindungsast (*Ram. communicans*) zwischen dem vierten Brustknoten (*Gangl. thoracicum quartum*) des Gangliennerven und dem dritten Brustwirbelnerven.
29. Der vierte Brustknoten des Gangliennerven (*Gangl. thoracicum quartum*).
30. Abgeschnittene Zweige, welche zum Schlundgeflechte, zu dem Schlund selbst und der Aorta gingen.

31. Der Knoten des vierten Brustwirbelnerven (*Gangl. spinale quartum thoracis*).
32. Der vordere Ast des vierten Brustwirbelnerven (*Ram. anterior nervi thoracis quarti*).
33. Der hintere Ast (*Ram. posterior*) desselben.
34. Der Verbindungsast (*Ram. communicans*) zwischen dem vierten Brustknoten des Ganglliennerven und dem vierten Brustwirbelnerven.

Zweite Figur.

Ein männlicher Körper, an welchem man, nachdem die ganzen vorderen Wände des Rumpfes mit den Hals-, Brust-, Unterleibs- und Beckentheilen, so wie die vordern und untern Theile des Kopfes weggenommen, das Gehirn etwas in die Höhe zurückgelegt, und durch Wegnahme der Wirbelkörper der Rückenmarkskanal von vorn geöffnet worden ist, das Rückenmark und die von diesem ausstrahlenden Nerven in ihrem Verlaufe sieht. Die Rippenköpfe sind auf der linken Seite, und auf der rechten die hintern Enden der Rippen weggenommen worden, um die hintern Aeste der Brustwirbelnerven, welche sich in die Rückenmuskeln verbreiten, zu sehen. Eben so sind mehrere Muskeln durchschnitten und zurückgelegt und theils weggenommen worden. Auf der linken Seite sieht man die Nerven oberflächlicher an und zwischen den Muskeln der Extremitäten, auf der rechten Seite mehr diejenigen, welche in der Tiefe verlaufen.

A. A. Durchschnitt des hintern Theiles des Schädels.
B. — — des Zitzenfortsatzes des Schläfenknochens (*Processus mastoideus*).
C. C. Durchschnitt der sieben Halswirbel (*Vertebrae colli*).
D. D. — — der zwölf Brustwirbel (*Vertebrae thoracicae*).
E. E. — — der fünf Bauch- oder Lendenwirbel (*Vert. lumbares*).
F. F. — — des Kreutz- oder Heiligknochen (*Os sacrum*).
G. Der Steiss- oder Schwanzknochen (*Os coccygis*).
H. H. Die vorn durchschnittenen zwölf Rippen (*Costae*) der linken Seite; die der rechten Seite, deren hintere Enden weggenommen sind, sind leicht zu erkennen.
I. Der linke Hüftkamm (*Crista ilei*).
K. Der vordere obere Hüftknochenstachel (*Spina anterior superior ilei*).
L. Der rechte vordere untere Hüftknochenstachel (*Spina anterior inferior ilei dextra*).
M. Der durchschnittene Horizontalast des Schamknochens (*Ram. horizontalis ossis pubis*) der rechten Seite.
N. Der durchschnittene aufsteigende Ast des Sitzknochens (*Ram. ascendens ossis ischii*) der rechten Seite.
O. Der rechte Sitzknorren (*Tuberositas ischii*).
P. Der rechte zurückgelegte Schlüsselknochen (*Clavicula*), der linke ist weggenommen worden.
Q. Der obere Winkel des Schulterblattes (*Scapula*), welches etwas in die Höhe gezogen worden ist, übrigens sind die Schulterblätter durch die Lage ganz versteckt.
R. Der rechte Kopf des Oberarmknochens (*Caput ossis humeri*).
S. Die rechte Handwurzel (*Carpus*).
T. Die Mittelhand (*Metacarpus*).
U. Der rechte grosse Rollhügel (*Trochanter major*).
V. Der linke Schienknochen (*Tibia*); der rechte ist von dem herausgelegten vordern Tibialmuskel (*D*) bedeckt.
W. W. Die äussern Knöchel (*Malleoli externi*).
Z. Z. Die innern Knöchel (*Malleoli interni*).
a. a. Die Muskeln, welche seitlich und hinten am Nacken liegen, namentlich: der Schulterblattheber, der hintere Rippenhalter und die hintern Zwischenquermuskeln des Halses (*M. intertransversarii posteriores cervicales*). Die innern Zwischenrippenmuskeln (*M. intercostales interni*) sind zwischen den Rippen (*H. H.*) weggenommen worden, so dass die äussern von innen zu sehen sind.
b. b. Die langen Rückenmuskeln oder der innere und äussere Rückgratsstrecker (*M. lumbocostalis et longissimus dorsi*) der rechten Seite, welche zwischen den durchschnittenen Rippen und den Querfortsätzen der Brustwirbel von vorn zu sehen sind.
c. Der gemeinschaftliche Rückgratsstrecker (*Sacrolumbalis*).
d. d. Der rechte breite Rückenmuskel (*Latissimus dorsi*).
e. Ein Theil des zurückgelegten linken queren Bauchmuskels (*M. transversus abdominis*).
f. f. Ein Theil des linken innern schiefen Bauchmuskels (*M. obliquus internus abdominis*).
g. Der linke viereckige Lendenmuskel (*M. quadratus lumborum*).
h. h. Die Unterschulterblattmuskeln (*M. subscapulares*).
i. i. Die kleinen Brustmuskeln (*M. pectorales minores*).
k. k. Der linke grosse Brustmuskel (*M. pectoralis major*); auf der rechten Seite ist nur ein Stück Sehne desselben (*k.*) zu sehen.
l. Ein Theil des rechten und zurückgelegten dreieckigen Armstreckers (*M. deltoideus*).
m. m. Die Hakenarmmuskeln (*M. coracobrachiales*).
n. Der nach aussen gezogene linke zweiköpfige Armmuskel (*M. biceps brachii sinister*).
o. Der kurze Kopf (*Caput breve bicipitis*) des rechten durchschnittenen zweiköpfigen Armmuskels.
p. Der lange Kopf (*Caput longum*) desselben.
q. q. Die innern Armmuskeln (*M. brachiales interni*).
r. r. r. r. Der äussere und innere Rand der dreiköpfigen Armmuskeln (*M. tricipites brachii*).
s. s. Die runden Vorwärtswänder (*Pronatores teretes*); der rechte ist durchschnitten und zurückgelegt.
t. t. Die langen Rückwärtswender (*Supinatores longi*) etwas zurückgedrängt.
u. Der rechte kurze Rückwärtswender (*Supinator brevis*).
v. v. Das obere Ende der auf beiden Seiten durchschnittenen und zurückgelegten inneren Speichenmuskeln (*M. flexores carpi radiales*).
w. Das untere Ende des rechten innern Speichenmuskels.
x. Das obere Ende des linken durchschnittenen und zurückgelegten gemeinschaftlichen oberflächlichen Fingerbeugers (*Flexor digitorum communis sublimis*).
y. Die abgeschnittenen Sehnen (*tendines*) desselben.
z. z. Die gemeinschaftlichen tiefen Fingerbeuger (*Flexores digitorum communes profundi*); der rechte ist unten abgeschnitten.
A. A. Die langen Daumenbeuger (*Flexores pollicis longi*); der linke ist unten abgeschnitten.
B. B. Die etwas zurückgedrängten innern Ellenbogenmuskeln (*Flexores carpi ulnares*).
Γ. Γ. Γ. Die viereckigen Vorwärtswender (*Pronatores quadrati*).
Δ. Der linke kurze Abzieher und Beuger des Daumens (*Abductor et Flexor brevis pollicis*).
E. Der linke kurze Abzieher und Beuger des Daumens (*Abductor et Flexor brevis digiti minimi*).
Z. Der rechte Gegensteller des Daumens (*Opponens pollicis*).
H. Der rechte Anzieher des Daumens (*Adductor pollicis*).
Θ. Der rechte Gegensteller des kleinen Fingers (*Opponens digiti minimi*).
I. Die rechten innern und äussern Mittelhandmuskeln (*Musculi interossei interni et externi*), welche in der Hohlhand neben einander liegen.
K. K. Die innern Darmknochenmuskeln (*Musculi Iliaci interni*).
Λ. Der oben abgeschnittene rechte grosse runde Lendenmuskel (*Psoas magnus*).
Ξ. Der mit den Knochen durchschnittene rechte äussere Hüftlochmuskel (*M. obturator externus*).
O. Der hintere Theil des Afterschliessers (*Sphincter ani externus*).
Π. Der After (*Anus*) dicht über der Mündung durchschnitten.
P. Die Haut, welche von hinten zwischen den Gesässen nach vorn zum Damm geht.
Σ. Das Stachel-Kreuzknochenband (*Lig. spinososacrum*).
Υ. Υ. Die Schenkelbindenspanner (*Tensores fasciae latae*).
*. Der vordere Rand des mittlern und kleinen Gesässmuskels.
Φ. Φ. Φ. Die Schneidermuskeln (*M. Sartorii*); der rechte ist durchschnitten und oben und unten zurückgelegt worden.
X. X. X. Die geraden Schenkelmuskeln (*M. Recti femoris*); der rechte ist ebenfalls durchschnitten und zurückgelegt worden.
Ψ. Ψ. Die oben abgeschnittenen schlanken Schenkelmuskeln (*Musculi Graciles*).
Ω. Ω. Die äussern grossen Schenkelmuskeln (*M. Vasti externi*).
α. α. Die innern grossen Schenkelmuskeln (*M. Vasti interni*).
β. Der rechte tiefe Schenkelmuskel (*M. Cruraeus*).
γ. γ. Die Kammmuskeln (*M. Pectinaei*).
δ. δ. Die kurzen Anzieher der Oberschenkel (*M. Adductores breves*).
ε. ε. Die langen Anzieher derselben (*Adductores longi*).
ζ. ζ. Die grossen Anzieher derselben (*Adductores magni*).
η. η. Die Wadenmuskeln (*M. Gastrocnemii et Solei*).
ϑ. ϑ. Der vordere Schienknochenmuskel (*Tibiales antici*), welcher rechts nach innen herausgezogen worden ist.
ι. ι. Die langen gemeinschaftlichen Zehenstrecker (*Extensores digitorum longi communes*).

$\varkappa$. $\varkappa$. Die langen Strecker der grossen Zehen (*Extensores longi hallucium*); der rechte ist, wie der vorige, unten abgeschnitten.

λ, λ. Die langen und kurzen Wadenknochenmuskeln (*Peronaei longi et breves*); rechts sind sie nach aussen herausgelegt worden.

μ. μ. Die kurzen gemeinschaftlichen Zehenstrecker (*M. Extensores digitorum breves*); der rechte ist von hinten herumgelegt.

ν ν. Die vordern Lappen des grossen Gehirnes (*Lobi anteriores cerebri*).

ξ. ξ Die hintern Lappen desselben (*Lobi posteriores s. medii*).

π. π. Das kleine Gehirn (*Cerebellum*).

ϱ. Der Hirnknoten (*Pons Varoli*).

σ. Das verlängerte Mark (*Medulla oblongata*).

τ. τ. Das Rückenmark (*Medulla spinalis*).

υ. Der Rückenmarkszapfen (*Conus medullaris*).

Nerven.

Die Nerven des Gehirnes werden, indem sie hier nicht zur Sache gehören, nicht weiter bemerkt. Die vordern Wurzeln der Rückenmarks- oder Wirbelnerven (*Rami anteriores nervorum medullarum*) und deren Knoten (*Ganglia spinalia*), welche hier zu sehen sind, sind leicht zu erkennen. An der linken Seite des Rumpfes sind blos die vordern Aeste der Wirbelnerven, und die zwischen den oberflächlichen Muskeln der Gliedmassen verlaufenden Nerven zu sehen. An der rechten Seite des Rumpfes sind die vordern Aeste der vier obern Hals- und der Brustwirbelnerven, so wie überhaupt die oberflächlichen Nerven der Gliedmassen abgeschnitten, und die Geflechte etwas auseinander und in die Höhe gezogen worden, um die hintern Aeste der Wirbelnerven (*Rami posteriores nervorum medullarum s. vertebrarum*), welche sich nach hinten wenden und in einen äussern und innern Zweig theilen (der letztere tritt immer hinter den Querfortsatz herab), zu sehen.

1. Der linke Willisiche Beinerv (*Nerv. accessorius Willisii*).
2. 2. Der vordere Ast der erstern Halswirbelnerven (*Ram. anterior nervorum primorum cervicalium*).
3. Der hintere Ast des rechten dritten Halswirbelnerven (*Ram. posterior nervi tertii cervicalis*).
4. 4. Der vordere Ast des vierten Halswirbelnerven (*Ram. anterior nervor. quart. cervical.*).
5. Der hintere Ast des rechten vierten Halswirbelnerven (*R. posterior nervi quarti cervicalis*).
6. Das Halsgeflecht (*Plexus cervicalis*), welches von den vier ersten Halsnerven gebildet wird.
7. 7. Die beiden abgeschnittenen Zwergfellnerven (*Nervi phrenici*).
8. 8. Der vordere Ast der fünften Halswirbelnerven (*Ram. anterior nervor. quint. cervical.*).
9. Der hintere Ast des rechten fünften Halswirbelnerven (*Ram. posterior nervi cervicalis quinti*).
10. 10. Der vordere Ast der achten Halbwirbelnerven (*Ram. anterior nervor. cervical. octav.*).
11. Der hintere Ast des rechten achten Halswirbelnerven (*Ram. posterior nervi cervicalis octavi*).
12. 12. Das Armgeflecht (*Plex. brachialis*) auf beiden Seiten, welches aus dem Zusammenfluss der vordern Aeste der vier untern Halbnerven entsteht.
13. 13. Die vordern Brustnerven (*Nervi pectorales s. thoracici anteriores*), welche links in die Brustmuskeln übergehen, auf der rechten Seite aber abgeschnitten sind.
14. 14. Die rechten Unterschulterblattnerven (*Nervi subscapulares*).
15. 15. Der tiefe oder lange Unterschulterblattnerv (*Nerv. subscapularis longus s. infrascapularis*) auf beiden Seiten.
16. 16. Der abgeschnittene mittlere Hautnerv des Armes (*Nerv. cutaneus medius s. internus major*) beider Seiten; der innere Hautnerv ist ganz weggeschnitten worden.
17. Der rechte äussere Haut- oder Muskelhautnerv (*Nerv. cutaneus externus s. musculo-cutaneus*), wo er durch den Coracobrachialmuskel tritt.
18. 18. Wo derselbe durch den genannten Muskel wieder hervorkommt; auf beiden Seiten zu sehen.
19. 19. Der tiefe Ast des äussern Hautnerven (*Ram. profundus nervi cutanei externi*) beider Seiten.
20. 20. Der abgeschnittene oberflächliche Ast (*Ram. superficialis*) desselben.
21. Ein Verbindungsast (*Ram. communicans*) zwischen dem rechten äussern Hautnerven und dem Mittelarmnerven (24).
22. Der rechte Achselnerv (*Nerv. axillaris*).
23. Zweige (*Rami*) desselben in dem Deltamuskel.
24. Der Mittelarmnerv (*Nerv. medianus*), sein Verlauf an beiden Oberarmen.
25. 25. Dessen Verlauf am Unterarm; der rechte ist hier abgeschnitten.
26. Der tiefe Ast des Mittelarmnerven oder der innere Zwischenknochennerv (*Ram. profundus s. Nerv. interosseus internus*) der rechten Seite.
27. Der abgeschnittene linke lange Hohlhandast (*Ram. palmaris longus*) des Mediannerven.
28. Der Speichenast (*Ram. radialis*) und
29. der Ellenbogenast (*Ram. ulnaris*) des linken Mediannerven, welche sich wieder in Hohlhandfingernerven spalten.
30. Ein Verbindungszweig (*Ram. communicans*) zwischen dem Median- und dem Ulnarnerven.
31. 31. Der Ellenbogennerv (*Nerv. ulnaris*) auf beiden Seiten am Oberarm.
32. 32. Dessen Verlauf am Unterarm.
33. Der rechts abgeschnittene lange Hohlhandast (*Ram. palmaris longus ulnaris*) desselben.
34. Der Handrückenast (*Ram. dorsalis ulnaris*) und
35. 35. der Hohlhandast (*Ram. volaris ulnaris*) des Ulnarnerven.
36. Ein Aestchen (*Ramulus*), welches sich von dem Hohlhandast um den Erbsenknochen (*Os pisiforme*) herum schlägt und sich mit dem Handrückenast verbindet.
37. 37. Der oberflächliche Hohlhandast (*Ram. volaris sublimis*), welcher rechts abgeschnitten ist, und links sich mit dem Ulnarast des Mediannerven verbindet und Hohlhandfingernerven giebt.
38. Der rechte tiefe Hohlhandast (*Ram. volaris profundus ulnaris*) in seinem ganzen Verlaufe, welcher den tiefen Handmuskeln Zweige giebt.
39. 39. Der Speichennerv (*Nerv. radialis*) beider Seiten, bis dahin, wo er hinter den Oberarmknochen und durch den dreiköpfigen Armmuskel tritt, und Zweige zuvor an den genannten Muskel giebt.
40. Ein langer Zweig desselben, welcher in der Richtung des innern Intermuskularbandes herab steigt und im Ellenbogengelenk endet.
41. 41. Der Theil des Speichennerven zwischen dem innern Armmuskel und dem langen Rückwärtswender.
42. 42. Der oberflächliche oder Handrückenast (*Ram. dorsalis radialis*) des Speichennerven; der rechte ist unten abgeschnitten, und der linke tritt hinter den langen Rückwärtswender.
43. Der tiefe oder Muskelast (*Ram. profundus s. muscularis*) auf der rechten Seite zu sehen.
44. 44. Die ersten Brustwirbel- oder Rippennerven (*Nervi costales s. thoracici primi*).
45. 45. Der vordere Ast oder der eigentliche Zwischenrippenast (*Ram. anterior s. intercostalis*) der zweiten Brustwirbelnerven, der der rechten Seite ist hinten abgeschnitten.
46. Der hintere oder Rückenast (*Ram. posterior s. dorsalis*) des rechten zweiten Brustwirbelnerven.
47. Der abgeschnittene seitliche oder hintere Brusthautast (*Ram. subcutaneus lateralis s. posterior*) und
48. der vordere Brusthautast (*Ram. subcutaneus anterior pectoris*) des zweiten Brustwirbelnerven, worein sich der vordere oder Intercostalast nicht nur dieses, sondern aller Brustwirbelnerven spalten.
49. 49. Der vordere oder Zwischenast des siebenten Brustwirbelnerven (*Ram. intercostalis nervi costalis septimi*); der rechte ist abgeschnitten.
50. Der hintere oder Rückenast (*Ram. dorsalis*) desselben.
51. Der seitliche Hautast (*Ram. subcutaneus lateralis s. posterior*) und
52. der vordere Hautast (*Ram. subcutaneus anterior*) des siebenten Brustwirbelnerven.
53. 53. Der vordere Ast des zwölften Brustwirbelnerven (*Ram. anterior nervi thoracici duodecimi*).
54. Der hintere Ast (*Ram. posterior s. dorsalis*) desselben, auf der rechten Seite.
55. Der hintere Hautast (*Ram. subcutaneus posterior*) des vordern Astes des zwölften Brustwirbels, welcher die oberflächlichen Bauchmuskeln nach unten durchbohrt und zur Haut des vordern Theiles des Gesässes gelangt.
56. Der vordere Ast oder die Fortsetzung desselben, welcher zwischen dem queren und innern schiefen Bauchmuskel verläuft.
57. 57. Der vordere oder Bauchast des ersten Bauchwirbelnerven (*Ram. abdominalis nervi lumbaris primi*).
58. Der innere Ast (*Ram. internus*) und

59. der äussere Ast des Hüft-Beckennerv (*Ram. externus nervi ileo-hypogastrici*); beide Aeste entstehen hier gleich oben am Stamme; gewöhnlich spaltet sich der Hüft-Beckennerv tiefer, in der Nähe des Hüftkammes.
60. Der hintere oder Lendenast (*Ram. posterior s. lumbalis*) des rechten ersten Lumbarnerven.
61. Die obern Hautnerven des Gesässes (*Nervi subcutanei glutaei superiores*), welche von dem hintern Aste des ersten bis dritten Bauchwirbelnerven entstehen.
62. 62. Der vordere Ast des fünften Bauchwirbelnerven (*Ram. abdominalis nervi quinti lumbaris*) beider Seiten.
63. Der Verbindungsast (*Ram. communicans*) zwischen dem vierten und fünften Bauchwirbelnerven. Das Lendengeflecht (*Plexus lumbalis*), welches aus dem vordern oder Bauchaste, vorzüglich des zweiten bis vierten Bauchwirbelnerven, gebildet wird, ist hier leicht zu erkennen.
64. 64. Der Hüft-Leistennerv (*Nerv. ileo-inguinalis*); der rechte ist unten abgeschnitten.
65. 65. Der unten abgeschnittene vordere äussere Hautnerv des Oberschenkels (*Nerv. cntaneus femoris externus anterior*).
66. Der linke Lenden-Leistennerv (*Nerv. lumbo-inguinalis*), welcher hier aus dem vorigen, gewöhnlich aber aus dem zweiten Lendennerven oder dem äussern Samenerven kommt.
67. 67. Der Hüftlochnerv (*Nerv. obturatorius*) auf beiden Seiten.
68. 68. Der vordere Ast (*Ram. anterior*) desselben; der rechte ist abgeschnitten.
69. 69. Der hintere Ast des Hüftlochnerven (*Ram. posterior nervi obturatorii*) beider Seiten.
*. *. Der Endzweig des obern Gesässnerven in dem Schenkelbindenspanner.
70. 70. Der Schenkelnerv (*Nerv. cruralis*) auf beiden Seiten.
71. 71. Der vordere Ast des ersten Beckenwirbel- oder Kreuzknochennerven (*Ram. anterior nervi sacralis primi*).
72. 72. Der vordere Ast des fünften Kreuzknochennerven (*Ram. anterior nervi sacralis quinti*).
73. 73. Der Rückenmarksfaden oder die einfache Wurzel für die beiden Steissknochennerven, welche unten auseinander weichen.
74. 74. Der linke und rechte gemeinschaftliche Schamnerv (*Nerv. pudendus communis*).
75. 75. Hautzweige (*Rami cutanei*) desselben.
76. Zweige des äussern oder untern Mastdarmnerven (*Rami nervi haemorrhoidalis externi s. inferioris*).
77. Der linke vordere innere Hautnerv des Oberschenkels (*Nerv. cutaneus femoris internus anterior*).
78. Die Verbindung desselben mit dem vordern Aste des Hüftlochnerven.
79. Der vordere mittlere Hautnerv des Oberschenkels (*Nerv. cutaneus femoris anterior medius*); unten abgeschnitten; eigentlich der äussere Ast desselben; den innern Ast s. 81.
80. 80. 80. 80. Der unten abgeschnittene grosse Haut- oder Rosennerv (*Nerv. saphenus s. saphenus internus major*) auf beiden Seiten.
81. Der innere Ast des vordern mittlern Hautnerven, welcher den Schneidermuskel durchbohrt und hier nach aussen gelegt worden ist.
82. 82. 82. Die Muskelnerven oder Aeste des Schenkelnerven (*Nervi s. Rami musculares nervi cruralis*) auf beiden Seiten, welche sich zu den vier Ausstreckemuskeln des Unterschenkels begeben.
83. Der Stamm des rechten Wadenknochennerven (*Nerv. peroneus s. fibularis*) etwas hervor gezogen.
84. Der tiefer abgeschnittene oberflächliche Wadenknochennerv (*Nerv. s. Ram. superficialis peroneus*).
85. 85. Der rechte tiefe Wadenknochennerv (*Nerv. profundus peroneus*).
86. Der äussere Ast (*Ram. externus*) und
87. der innere Ast (*Ram. internus*) desselben.
88. Der linke oberflächliche Wadenknochennerv (*Nerv. peroneus superficialis*), welcher nach vorn zwischen den Wadenknochenmuskeln und dem langen gemeinschaftlichen Strecker der Zehen hervor tritt und sich unten am Unterschenkel in zwei Aeste spaltet;
89. den innern Ast oder den innern Hautnerv des Fussrückens (*Nerv. cutaneus internus dorsi pedis*);
90. den äussern Ast oder den mittlern Hautnerv des Fussrückens (*Ram. externus s. Nerv. cutaneus medius dorsi pedis*).
91. Der Endast des tiefen Wadenknochennerven (*Nervus peroneus profundus*), wo er zwischen der Sehne des langen gemeinschaftlichen Zehenstrecker und der Sehne des langen Streckers der grossen Zehe verläuft.
92. Verbindung zwischen diesem und dem innern Rückennerven der grossen Zehe.
93. Der äussere Hautnerv des Fussrückens (*Nerv. cutaneus externus dorsi pedis*), welcher aus der Vereinigung des äussern Hautastes des Fibularnerven und des langen Hautastes des Tibialnerven hinten am Unterschenkel entsteht.
94. Die Verbindung desselben mit dem mittlern Hautnerven des Fussrückens.
95. 95. Die Rückenzehennerven (*Nervi digitales dorsales pedis*).
96—100. Der Stamm des Ganglien- oder des grossen sympathischen Nerven (*Nerv. gangliosus s. sympathicus magnus*).
96. Der oberste Halsknoten (*Ganglion cervicale supremum*).
97. Der unterste Halsknoten (*Gangl. cervicale infimum*).
98. Der erste Brustknoten (*Gangl. thoracicum primum*).
99. Der erste Lendenknoten (*Gangl. lumbale primum*).
100. Der fünfte Lendenknoten (*Gangl. lumbale quintum*) (sollte eigentlich den ersten Sacralknoten bezeichnen, welcher, so wie die folgenden, leicht zu erkennen ist).

ERKLÄRUNG DER ZWEITEN KUPFERTAFEL.

Ein männlicher Körper, von vorn dargestellt, an welchem auf der linken Seite, die Hautnerven, auf der rechten Seite, die oberflächlichen Muskelnerven zu sehen sind. Der Schlüsselknochen und die Brustmuskeln der rechten Seite sind zurückgelegt, und so die Achselhöhle geöffnet, der vordere grosse Sägemuskel, die äussern Zwischenrippenmuskeln, der äussere und innere schiefe Bauchmuskel sind weggenommen, und der gerade Bauchmuskel ist von aussen nach innen etwas umgewendet worden. Die Muskeln der linken Extremitäten sind noch mit der aponeurotischen Binde überzogen.

A. Der Brustknochen (*Sternum*).
B. Die erste Rippe (*Costa prima*).
C. Die eilfte Rippe (*Costa undecima*).
D. D. Die beiden Schlüsselknochen (*Claviculae*); der rechte ist zurückgelegt worden.
E. Der Kehlkopf (*Larynx*).
F. Die Schilddrüse (*Glandula thyreoidea*).
a. a. Die beiden Kopfnicker (*M. Sterno-cleidomastoidei*); von dem rechten ist nur das obere Ende zu sehen.
b. Der rechte Niederzieher des Zungenknochens (*M. Sterno-hyoideus*).
d. Der Niederzieher des Kehlkopfes (*Sterno-thyreoideus*).
c. Der Rückwärtszieher des Zungenknochens (*M. Omohyoideus*) ist unten abgeschnitten worden; so wie rechts alle Muskeln, welche hinter dem Kopfnicker liegen, noch mit Zellgewebe überzogen sind.

e. Das untere Ende des rechten vordern Rippenhalters (*M. Scalenus anticus.*

Hinter den Halsnerven sieht man den Kappenmuskel den Schulterblattheber, den mittlern Rippenhalter und zum Theil die zwischen diesen Muskeln liegenden Nackenmuskeln der rechten Seite.

f. f. Der grosse Brustmuskel (*M. Pectoralis major*) der beiden Seiten; der rechte ist zurückgelegt worden.

g. Der zurückgelegte rechte kleine Brustmuskel (*M. Pectoralis minor*).

Der rechte Unterschulterblattmuskel und der breite Rückenmuskel sind hinter dem Armgeflechte, so wie die innern Zwischenrippenmuskeln, welche noch die Räume zwischen den Rippen ausfüllen, sind leicht zu erkennen.

h. h. Die dreieckigen Armstrecker (*M. Deltoidei*); von dem rechten ist nur das untere Ende zu sehen.

i. i. Der linke grosse vordere Sägemuskel (*M. Serratus anticus major*).

k. k. Der linke äussere schiefe Bauchmuskel (*M. Obliquus externus abdominis*).

l. l. Der linke breite Rückenmuskel (*M. Latissimus dorsi*).

m. m. Der rechte quere Bauchmuskel (*M. Transversus abdominis*).

n. Der untere Theil der Aponeurose des rechten äussern schiefen Bauchmuskels; unten und innen sieht man noch den Bauchring mit dem, durch diesen herabsteigenden Samenstrang.

o. o. o. Die geraden Bauchmuskeln (*M. Recti abdominis*); der rechte ist etwas herumgelegt worden, übrigens scheinet dieser noch grösstentheils, so wie der linke durch ihre Scheide durch.

p. Die durchscheinenden Pyramidalmuskeln (*M. Pyramidales abdominis*).

q. Der rechte Hakenarmmuskel (*M. Coracobrachialis*).

r. Der kurze Kopf des zweiköpfigen Armmuskel (*Caput breve bicipitis*).

s. Der lange Kopf (*Caput longum*) desselben.

t. Die abgeschnittene Aponeurose des zweiköpfigen Armmuskels (*Aponeurosis musculi bicipitis*).

u. Der rechte innere Armmuskel (*M. Brachialis internus*).

v. Der innere Rand des rechten dreiköpfigen Armmuskels (*M. Triceps brachii*).

w. Der etwas nach aussen zurückgelegte lange Rückwärtswender der Hand (*M. Supinator longus*).

x. Der rechte runde Vorwärtswender (*Pronator teres*).

y. Der äussere Handbeuger (*M. Flexor carpi radialis*).

z. Der oberflächliche gemeinschaftliche Fingerbeuger (*M. Flexor digitorum communis sublimis*).

α. Der etwas zurückgelegte innere Handbeuger (*M. Flexor carpi ulnaris*).

β. Die Sehne von dem langen Abzieher des Daumens (*Tendo abductoris pollicis*).

γ. Das eigne Hohlhandband (*Lig. carpi volare proprium*); die unter diesem Bande hervorkommende Sehne der Fingerbeuger sind leicht zu erkennen.

δ. δ. Die wurmförmigen Muskeln (*M. Lumbricales*).

ε. ε. Der kurze Abzieher des Daumens (*M. Abductor brevis pollicis*) auf beiden Seiten.

ζ. ζ. Der kurze Daumenbeuger (*M. Flexor brevis pollicis*), beider Seiten.

η. η. Der Abzieher und der kurze Beuger des kleinen Fingers (*M. Abductor et Flexor brevis digiti minimi*) der beiden Hände. — Die Aponeurose der linken Hohlhand ist zu erkennen.

ϑ. Der rechte Schenkelbindenspanner (*M. Tensor fasciae latae*).

ι. ι. Der rechte Schneidermuskel (*M. Sartorius*).

κ. Der rechte schlanke Schenkelmuskel (*M. Gracilis femoris*).

λ. Die Sehne des Schneider- und des schlanken Schenkelmuskels.

μ. Der äussere grosse Schenkelmuskel (*M. Vastus externus*).

ν. Der innere grosse Schenkelmuskel (*M. Vastus internus*).

ξ. Der gerade Schenkelmuskel (*M. Rectus femoris*).

ο. Der lange Anzieher des Oberschenkels (*M. Abductor longus*).

π. Der Kammmuskel (*M. Pectinaeus*).

ρ. Der ausserhalb der Bauchhöhle liegende Theil des innern Darmknochen- und des grossen runden Lendenmuskels.

σ. Der hervorragende innere Theil des dreiköpfigen Wadenmuskel (*M. Gastrocnemius internus et Soleus*).

τ. Der vordere Schienknochenmuskel (*M. Tibialis anticus*).

υ. Der lange gemeinschaftliche Zehenstrecker (*M. Flexor digitorum communis longus*) mit dem langen Fibularmuskel, etwas herausgezogen.

χ. Der kurze gemeinschaftliche Zehenstrecker (*M. Flexor digitorum brevis*).

1. Die gemeinschaftliche Kopfarterie (*Carotis communis*).
2. Die gemeinschaftliche Kopfvene (*V. cephalica communis s. jugularis interna*).

Nerven.

3. Der absteigende Ast des Zungenfleischnerven (*Ram. descendens nervi hypoglossi*) der rechten Seite.
4. Der gemeinschaftliche Verbindungsast (*Ram. communicans*) des zweiten und dritten Halsnerven, welcher sich mit dem vorigen verbindet.
5. Der vordere Ast des dritten Halswirbelnerven (*Ram. anterior nervi cervicalis tertii*).
6. Der vordere Ast des vierten Halswirbelnerven (*Ram. anterior nervi cervical. quarti*).
7. Abgeschnittene Oberschlüsselknochennerven (*Nervi supraclaviculares*).
8. Hintere Oberschlüsselknochennerven (*Nervi supraclaviculares posteriores*), welche in den Kappenmuskel übergehen.
9. Der Zwergfellnerv (*Nerv. phrenicus*) bis zum Eintritt in die Brusthöhle.
10. Der linke mittlere Hautnerv des Halses (*Nerv. subcutaneus medius colli*).
11. Zwei untere Hautnerven des Halses (*Nervi subcutanei inferiores colli*).
12. Vordere Oberschlüsselknochennerven (*Nervi supraclaviculares anteriores*) der linken Seite.
13. Mittlere Oberschlüsselknochennerven (*Nervi supraclaviculares medii*).
14. Hintere Oberschlüsselknochennerven (*Nervi supraclaviculares posteriores*).
15. Der vordere Ast des rechten fünften Halswirbelnerven (*Ram. anterior nervi cervicalis quinti*).
16. Des sechsten Halswirbelnerven (*Nervi cervical. sexti*).
17. Des siebenten Halswirbelnerven (*Nervi cervical. septimi*).
18. Des achten Halswirbelnerven (*Nervi cervical octavi*) in Vereinigung mit dem vordern Ast des ersten Brustwirbelnerven.
19. Die Schlüsselknochenarterie (*Art. subclavia*).
20. Das Armnervengeflechte (*Plexus brachialis nervorum*).
21. Vordere Brustnerven (*Nervi pectorales anteriores*).
22. Der hintere Brustnerv (*Nerv. pectoralis posterior*) (muss hier von dem Verbindungszweige mit dem Brachialgeflechte und dem mittlern Hautnerven (29), hinter welchem er herabkommt, getrennt gedacht werden).
23. Der mittlere Unterschulterblattnerv (*Nerv. subscapularis medius*).
24. Der untere oder lange Unterschulterblattnerv (*Nerv. subscapularis inferior s. longus*), welcher zum breiten Rückenmuskel geht.
25. 25. Der rechte äussere Hautnerv oder Muskelhautnerv (*Nerv. cutaneus externus s. musculo-cutaneus*) (ist hier etwas zu dünn zu den andern Nerven).
26. Der linke Muskelhautnerv (*Nerv. musculo-cutaneus sinister*), wo er durch die Armbinde hervortritt.
27. Seine Verbindung mit dem oberflächlichen oder Rückenhandast des Radialnerven (58).
28. Ein ungewöhnlicher Hohlhandast (*Ram. palmaris*), der aus der Verbindung des vorigen entsteht und gewöhnlich aus dem Mediannerven des Armes entspringt.
29. 29. Der rechte mittlere Hautnerv des Arms (*Nerv. cutaneus medius s. internus major*) unten abgeschnitten.
30. Der linke mittlere Hautnerv (*Nerv. cutaneus medius sinister*), wo er aus der Achselhöhle hervorgetreten ist.
31. Aeste (*Rami*) desselben, welche die Oberarmbinde (*Vagina brachii*) durchbohren.
32. Fortsetzung des mittlern Hautnerven (*Nerv. cutaneus medius*), wo er durch die Armbinde hervortritt.
33. Der Hohlhandast (*Ram. palmaris*) und
34. der Ellenbogenast (*Ram. ulnaris*) desselben.
35. Ein Endzweig des Ellenbogenastes.
36. Der linke innere Hautnerv (*Nerv. cutaneus internus s. cutaneus internus minor*), wo er aus der Achselhöhle kommt.
37. Der Armhautast oder der hintere innere Hautnerv des Oberarmes (*Ram. cutaneus brachialis s. cutaneus internus posterior*), welcher von dem seitlichen oder hintern Hautbrustnerven des

zweiten oder dritten, oder von beiden zugleich gebildet wird, und durch einen Zweig (der hier hinter die Armbinde tritt) mit dem vorigen zusammenfliesst.

38. Ein Zweig des innern Hautnerven (36).
39. Fortsetzung des innern Hautnerven, wo er durch die Armbinde hervortritt.
40. Hautzweige des Achselnerven (*Rami cutanei nervi axillaris*).
41. Der linke Mittelarmnerv (*Nerv. medianus sinister*) gleich unter der Achselhöhle.
42. Der linke Ellenbogennerv (*Nerv. ulnaris*) eben daselbst.
43. Die linke Armarterie (*Art. brachialis sinistra*); da wo diese mit den beiden vorigen Nerven, den mittlern und innern Hautnerven aus der Achselhöhle heraus und hinter die Armbinde tritt.
44. Die rechte Armarterie (*Art. brachialis dextra*).
45. Die Speichenarterie (*Art. radialis*).
46. Die Ellenbogenarterie (*Art. ulnaris*).
47. Der rechte Mittelarmnerv (*Nerv. medianus dexter*).
48. Der Mittelarmnerv (*Nerv. medianus*), wo er hinter den runden Vorwärtswender tritt.
49. Da wo derselbe am Unterarm oberflächlicher wird und zwischen dem äussern Handbeuger (*y*) und dem oberflächlichen gemeinschaftlichen Fingerbeuger verläuft und hinter das eigenthümliche Volarband tritt.
50. Der Hohlhandast (*Ramus volaris*) ist zurückgelegt.
51. Der Speichenast des Mittelarmnerven (*Ram. radialis nervi mediani*), welcher wie die folgenden Aeste:
52. Die Aeste (*Rami*) des Ellenbogenastes desselben (*Ramus ulnaris nervi mediani*) unter dem Volarbande hervorkommen und sich in die Hohlhandfingernerven (*Nervi digitales volares*) spalten.
53. Die linken Hohlhandfingernerven (*Nervi digitales volares nervi mediani sinistri*), welche von dem Mediannerven unter der Aponeurose der Hohlhand hervortreten.
54. Der rechte Speichennerv (*Nerv. radialis dexter*), wo er hinter der Brachialarterie hervorkommt und hinter den Oberarmknochen tritt.
55. Wo derselbe aus dem dreiköpfigen Armmuskel nach aussen hervorkommt und zwischen dem innern Armmuskel und dem langen Rückwärtswender der Hand verläuft.
56. Ein Zweig desselben für den Rückwärtswender (*Ramus musculi supinatoris longi*).
57. Stelle, wo der Rückenast des Speichennerven (*Ram. dorsalis nervi radialis*) sich zum Rücken der Hand begiebt.
58. Der Rückenast des linken Speichennerven (*Ram. dorsalis nervi radialis sinistri*), wo er durch die Unterarmbinde hervortritt, und sich theils mit dem äussern Hautnerven verbindet, theils sich zum Rücken der Hand und dem äussern Rande der Hohlhand bis zum Daumen verbreitet.
59. 59. Die Aeste desselben, welche sich zum Rücken der Hand begeben (sie sind hier in dieser Abbildung im Verhältniss zu dünn gerathen).
60. Die Zweige (*Rami*) zum kurzen Abzieher und Beuger des Daumens.
61. Ein langer Zweig, welcher als äusserer Rückennerv des Daumens (*Nerv. dorsalis radialis pollicis*) endet.
62. Der rechte Ellenbogennerv (*Nerv. ulnaris dexter*), welcher hinter der Brachialarterie herabsteigt.
63. Derselbe in seinem Verlaufe an dem Unterarme.
64. Der lange Hohlhandhautast (*Ram. palmaris longus cutaneus*), welcher zurückgelegt worden ist.
65. Der tiefe Hohlhandast (*Ram. volaris profundus*), welcher zwischen dem kurzen Beuger und dem Abzieher des kleinen Fingers zur Tiefe der Hohlhand tritt.
66. Die Hohlhandfingernerven (*Nervi digitales volares*) für den vierten und fünften Finger, worein sich der oberflächliche Hohlhandast (*Ram. volaris sublimis*) spaltet.
67. Der Verbindungszweig (*Ram. communicans*) mit dem Ulnaraste des Mediannervens.
68. Ein Verbindungszweig des Rückenhandastes des Ulnarnerven mit dem innern Hohlhandnerven des kleinen Fingers.
69. Der lange Hauthohlhandast des linken Ellenbogennerven (*Ram. palmaris longus ulnaris*).
70. Zweige des oberflächlichen Hohlhandastes desselben, welche sich in die Haut und Muskeln des innern Randes der Hohlhand verbreiten.
71. Der innere Hohlhandnerv des vierten Fingers (*Nerv. volaris ulnaris digiti annularis*).
72. Die beiden Hohlhandnerven des kleinen Fingers (*Nervi volares digiti minimi*).
73. Der vordere oder Zwischenrippenast des ersten rechten Brustwirbel- oder Rippennerven (*Ram. anterior s. intercostalis nervi thoracis s. costalis primi*).
74. Derselbe Ast des siebenten Rippennerven (*Ram. intercostalis nervi costalis septimi*).
75. Der abgeschnittene und herabgelegte seitliche Brusthautnerv (*Nerv. cutaneus lateralis*) vom zweiten Zwischenrippennerven.
76. Der vordere Brusthautast desselben.
77. Das abgeschnittene Ende desselben.
78. Der vordere oder Zwischenrippenast des achten Brustwirbelnerven (*Ram. intercostal. nervi thoracis octavi*).
79. Der vordere Ast des zwölften Brustwirbelnerven (*Ram. anterior nervi thoracis duodecimi*); die übrigen sich in den Bauchmuskeln verbreitenden Aeste sind zu erkennen.
80. Hautzweige des seitlichen Brustnervens von dem zweiten Intercostalnerven (*Rami cutanei nervi lateralis pectoris*) der linken Seite.
81. Der vordere Hautzweig des seitlichen Brusthautnerven (*Ram. anterior nervi lateralis tertii pectoris*) vom dritten Intercostalaste.
82. Der hintere Zweig des seitlichen Brusthautnerven (*Ram. posterior nervi cutanei lateralis tertii pectoris*) vom dritten Intercostalaste, welcher sich mit einem aus dem Brachialgeflechte zu dem hintern innern Hautnerven (37), der hier abgeschnitten ist, vereiniget.
83. Der hintere Zweig (*Ram. posterior*) des seitlichen Brusthautnerven des vierten Intercostalastes.
84. Der vordere Zweig (*Ram. anterior*) desselben.
85. Der hintere Zweig (*Ram. posterior*) des seitlichen Brusthautnerven von dem fünften Intercostalaste.
86. Der vordere Zweig (*Ram. anterior*) desselben.
87. Der Zweig des letztern, welcher sich in der Brustwarze und dem Hof (*Areola*) derselben verästelt.
88. Der hintere Zweig des seitlichen Hautbrustnerven (*Ram. posterior nervi cutanei lateralis pectoris*) vom siebenten Intercostalaste.
89. Der vordere Zweig (*Ram. anterior*) desselben.
90. Der Endzweig des vordern Brusthautnerven (*Nerv. cutaneus anterior pectoris*) vom zweiten Intercostalaste.
91. Derselbe Zweig vom siebenten Intercostalaste.
92. Der vordere Zweig des seitlichen Bauchhautnerven (*Ram. anterior nervi cutanei abdominis lateralis*) vom eilften Intercostalaste.
93 bis 94. Endzweige der vordern Aeste oder der Bauchmuskelnerven von dem achten bis eilften Brustwirbelnerven.
95. Der Hüft-Beckennerv (*Nerv. ileo-hypogastricus*) von dem vordern Aste des ersten Bauchwirbelnerven.
96. Der Hautzweig (*Ram. cutaneus*) desselben, welcher sich über und in dem Schamberg verbreitet.
97. Derselbe Hautzweig der linken Seite.
98. Der abgeschnittene Endzweig des rechten Hüftbeckennerven (95).
99. Derselbe Zweig auf der linken Seite, welcher durch den Bauchring hervortritt und sich in dem Schamberg, dem vordern Theil des Hodensackes und hier noch in der Haut des Oberschenkels verbreitet.
100. Ein Verbindungsast des Hüftleistennerven (*Ram. communicans nervi ileo-inguinalis*) vom zweiten Lendennerven.
101. Der äussere Schamnerv (*Nerv. spermaticus externus*), welcher sich bis um die eigenthümliche Scheidenhaut des Hodens (*Tunica vaginalis propria testis*) verbreitet.
102. 102. Der vordere äussere Hautnerv des Oberschenkels (*Nerv. cutaneus femoris anterior externus*); der linke ist abgeschnitten worden.
103. 103. Ein Ast, welcher entweder aus dem vorigen schon in der Brusthöhle oder von dem Lendenleistennerven entsteht.
104. Der linke Lenden-Leistennerv (*Nerv. lumbo-inguinalis*).
105. Ein Hautzweig des äussern Samennerven (*Ram. cutaneus nervi spermatici externi*).
106. 106. Die Schenkelarterie (*Art. cruralis*) und
107. 107. die Schenkelvene (*Ven. cruralis*) beider Seiten.
108. Die rechte umgeschlagene Hüftarterie (*Art. circumflexa ilei interna*).
109. Die rechte Bauchdeckenvene (*Ven. epigastrica*).
110. Der rechte Schenkelnerv (*Nerv. cruralis dexter*).
111. 111. Der vordere mittlere Hautnerv des Oberschenkels (*Nerv. cutaneus anterior medius femoris*); der rechte ist unten abgeschnitten.

112. 112. Der vordere innere Hautnerv des Oberschenkels (*Nerv. cutaneus anterior internus femoris*); der rechte ist unten abgeschnitten und der linke ist wie bei dem vorigen in seiner Verzweigung zu sehen.

113. 113. Ein innerer oberer Hautzweig, welcher entweder von dem vorigen oder von dem Schenkelnerven kommt.

114. Der unten zum Vorschein kommende Nerv für den äussern grossen Schenkelmuskel (*Nerv. musculi vasti externi*).

115. 115. Der rechte unten abgeschnittene und der linke in seiner Verbreitung unten sichtbare innere grosse Haut- oder Rosennerv (*Nerv. cutaneus internus major s. saphenus*).

116. 116. Der rechte und der linke oberflächliche Wadenknochennerv (*Nerv. peroneus s. fibularis superficialis*).

117. 117. Der innere Hautast des Fussrückens (*Ram. dorsalis internus s. Nerv. cutaneus internus dorsi pedis*) beider Seiten.

118. Der äussere Ast oder der mittlere Hautnerv des Fussrückens (*Ram. dorsalis externus s. Nerv. cutaneus medius dorsi pedis*).

119. Die Verbindung des Rosennerven mit dem innern Fussrückennerven.

120. 120. Der äussere Hautnerv des Fussrückens (*Nerv. cutaneus externus dorsi pedis*) beider Seiten, welcher aus der Vereinigung des äussern Astes des Fibularnerven und des langen Hautastes des Tibialnerven entsteht, und hier unter dem äussern Knöchel hervor kommt.

121. 121. Seine Verbindung mit dem mittlern Fussrückennerven.

122. 122. Der Endast oder Fussrückenast des tiefen Wadenknochennerven (*Ram. dorsalis nervi peronei profundi*) beider Seiten.

123. Dessen Verbindung mit dem innern Rückennerven der grossen Zehe.

Die Rückenzehennerven (*Nervi digitales dorsales pedis*), welche aus der Verzweigung des innern (117), mittlern (118) und äussern (120) Hautnerven des Fussrückens kommen, sind leicht zu erkennen.

ERKLÄRUNG DER DRITTEN KUPFERTAFEL.

Ein männlicher Körper von der linken Seite, an welchem man die oberflächlichen und vorzüglich die Hautnerven dargestellt sieht; die Gliedmassen sind mit der aponeurotischen Binde und der hintere Umfang des Kopfes mit der Sehnenhaube überzogen.

A. A. Der Hautschnitt am Kopfe.

B. Das nach vorn übergelegte äussere Ohr.

C. Die Ohrspeicheldrüse (*Parotis*).

D. Die Unterkieferdrüse (*Glandula submaxillaris*).

a. Die Rückwärtszieher des Ohres (*M. Retrahentes auris*).

b. b. Der Herab- und der Rückwärtszieher des Zungenknochens (*M. Sterno- et Omohyoideus*).

c. c. Der Kopfnicker (*M. Sternocleidomastoideus*).

d. d. Der Kappenmuskel (*M. Trapezius s. Cucullaris*).

e. e. Der dreieckige Armstrecker (*M. Deltoideus*).

f. Der untere Gräten- und der kleine runde Armmuskel (*M. Infraspinatus et Teres minor*), noch mit der Aponeurose bedeckt.

g. Der grosse Brustmuskel (*M. Pectoralis major*).

h. Die Brustwarze (*Papilla mammae*).

i. i. Der vordere grössere sägeförmige Muskel (*M. Serratus anticus major*).

k. k. Der äussere schiefe Bauchmuskel (*M. Obliquus externus abdominis*).

l. Der Bauchring (*Annulus abdominis*).

m. m. Der breite Rückenmuskel (*M. Latissimus dorsi*).

n. n. Der durchscheinende gerade Bauchmuskel (*M. Rectus abdominis*).

o. o. Der grosse Gesässmuskel (*M. Glutaeus maximus*).

Die übrigen durchscheinenden Muskeln sind leicht zu erkennen.

Nerven.

1. Der grosse Hinterhauptsnerv (*Nerv. occipitalis magnus*).
2. Der kleine Hinterhauptsnerv (*Nerv. occipit. minor*).
3. Der Ohrzweig desselben (*Ram. auricularis*).
4. Der vordere Ast des grossen Ohrnerven (*Ram. anterior nervi auricularis magni*).
5. Der hintere Ast (*Ram. posterior*) desselben, welcher schon, in mehrere Zweige getheilt, von dem Halsgeflechte hinter dem Kopfnicker hervortritt.
6. Der obere Hautnerv des Halses (*Nerv. cutaneus colli superior*) von dem Facialnerven.
7. Der mittlere Hautnerv des Halses (*Nerv. cutaneus colli medius*).
8. Verbindungen desselben mit dem vorigen.
9. Untere Hautnerven des Halses (*Nervi cutanei colli inferiores*).
10. Vordere Oberschlüsselknochennerven (*Nervi supraclaviculares anteriores*).
11. Mittlere Oberschlüsselknochennerven (*N. supraclaviculares medii*).
12. Hintere Oberschlüsselknochennerven (*Nervi supraclaviculares posteriores*).
13. Zwei der letztern, welche hinter den Kappenmuskel treten und sich mit dem Willisischen Beinerven vereinigen.
14. Der Willisische Beinerv (*Nerv. accessorius Willisii*).
15. Ein Hautzweig (*Ram. cutaneus*), welcher aus dem Halsgeflechte kommt und sich in die Haut des Nackens verbreitete.
16. Hautzweige des Achselnerven (*Rami cutanei nervi axillaris*).
17. Ein vorderer Hautzweig des mittlern Hautnerven des Armes.
18. Aeste des hintern innern Hautnerven (*Rami nervi cutanei interni posterioris*) vom zweiten Intercostalnerven.
19. Der hintere obere Hautnerv (*Nerv. cutaneus posterior superior*) des Armes von dem Radialnerven.
20. Ein oberer Zweig desselben, welcher früher die Armbinde durchbohrt.
21. Der äussere Ast des Muskelhautnerven (*Ram. externus nervi musculo-cutanei*).
22. Der Speichenhandrückenast oder Nerv (*Ram. s. Nerv. dorsalis radialis*).
23. Verbindungen zwischen diesem Handrückenast und dem Muskelhautnerven.
24. Die beiden Rückennerven des Daumens (*Nervi dorsales pollicis*).
25. Die Rückennerven des Zeigefingers (*Nervi dorsales indicis*).
26. Der seitliche Brusthautnerv (*Nerv. cutaneus pectoris lateralis*) vom zweiten Intercostalaste, der nur nahe an seinem Hervortritt zu sehen ist, sich von innen an dem hintern Umfange des Oberarmes als innerer hinterer Hautnerv und in die Aeste 18. fortsetzt.
27. Der vordere Zweig des seitlichen Brusthautnerven des dritten Intercostalastes (*Ram. anterior nervi cutanei lateralis intercostalis tertii*).
28. Der hintere Zweig (*Ram. posterior*) desselben.
29. Der vordere Zweig des seitlichen Brusthautnerven von dem vierten Intercostalaste (*Ram. anterior nervi cutanei lateralis pectoris intercostalis quarti*).
30. Der hintere Zweig (*Ram. posterior*) desselben.
31. Der vordere Zweig des seitlichen Brusthautnerven vom

Anat. Institut d. Univ. Heidelberg

fünften Intercostalaste (*Ram. anterior nervi cutanei lateralis pectoris intercostalis quinti*).

32. Der hintere Zweig (*Ram. posterior*) desselben.
33. Zweig der Brustwarze (*Ram. papillae mammae*) von dem vordern Aste des vorigen Hautnerven.
34. Der vordere Zweig des seitlichen Brusthautnerven von dem sechsten Intercostalaste (*Ram. anterior nervi cutanei lateralis pectoris intercostalis sexti*).
35. Der hintere Zweig (*Ram. posterior*) desselben.
36. Der vordere Hautzweig des seitlichen Hautnerven von dem eilften Intercostalaste (*Ram. anterior nervi cutanei lateral. intercost. undecimi*).
37. Der hintere Hautzweig (*Ram. posterior*) desselben.

Die Hautzweige der seitlichen Hautnerven, welche von dem siebenten bis zehnten Intercostalaste kommen, sind leicht zu erkennen.

38. Der vordere Hautzweig des seitlichen Hautnerven oder der vordere Hautnerv des Gesässes (*Nerv. cutaneus glutaeus anterior*) von dem zwölften Costalnerven entstehend.
39. Der kleine hintere Hautzweig (*Ram. posterior*) desselben, welcher oft fehlt.
40. Endzweige des vordern Brusthautnerven des fünften und sechsten Intercostalastes.
41. Dergleichen von dem siebenten und achten Intercostalaste.
42. 42. Endzweige oder Hautzweige der Rückenäste des dritten bis achten Brustwirbelnerven.
43. Obere Hautnerven des Gesässes (*Nervi cutanei glutaei superiores*), welche von dem hintern oder Lendenaste des ersten bis dritten auch vierten Bauchwirbelnerven entstehen.
44. Endast des Hüft-Beckennerven (*Nerv. ileo-hypogastricus*), welcher sich zum Schamberg und Hodensack verbreitet.
45. Der vordere äussere Hautnerv des Oberschenkels (*Nerv. cutaneus anterior externus femoris*).
46. Der äussere Ast des Lenden-Leistennerven (*Ram. externus nervi lumbo-inguinalis*), welcher oft aus dem vorigen entsteht.
47. Zweige der hintern Hautnerven des Gesässes.
48. Untere Hautnerven des Gesässes (*Nervi cutanei inferiores glutaei*).
49. Der rechte vordere mittlere Hautnerv des Oberschenkels (*Nerv. cutaneus femoris anterior medius*).
50. Der rechte innere vordere Hautnerv des Oberschenkels (*Nerv. cutaneus femoris anterior internus*).
51. Der innere grosse Hautnerv oder Rosennerv (*Nerv. cutaneus internus major s. Saphenus*).
52. Verbindung desselben mit dem innern Fussrückennerven.
53. Der äussere Hautnerv des Unterschenkels oder der gemeinschaftliche Wadenknochenast (*Nerv. cutaneus externus cruris s. Ram. communicans fibularis*).
54. Der äussere Fussrückennerv (*Nerv. externus dorsi pedis*), welcher hier die unmittelbare Fortsetzung des langen Astes des Tibialnerven ist.
55. Die Verbindung zwischen diesem und dem vorigen Nerven 53.
56. Der Verbindungsast (*Ram. communicans*) des äussern Fussrückennervens mit dem mittlern Fussrückennerven.
57. Der oberflächliche Wadenknochennerv (*Nerv. peroneus superficialis s. cutaneus*), wo er durch die Unterschenkelbinde kommt.
58. Der innere Ast desselben oder der innere Fussrückennerv (*Ram. internus s. Nerv. cutaneus internus dorsi pedis*).
59. Der äussere Ast oder der mittlere Fussrückennerv (*Ram. externus s. Nerv. cutaneus medius dorsi pedis*).

ERKLÄRUNG DER VIERTEN KUPFERTAFEL.

Die hintere Ansicht eines männlichen Körpers, an welchem auf der linken Seite die Hautnerven, auf der rechten die tiefen oder Muskelnerven dargestellt worden sind. Das rechte Schulterblatt ist bis hinter das Acromion weggesägt, um das Brachialgeflechte von hinten sehen zu können; die Muskeln desselben, so wie die des Gesässes, sind nach aussen gelegt, die des Rückens theils nach aussen gezogen, theils weggenommen und die der Extremitäten auseinander gezogen; eben so sind einige Muskeln der obern Extremität abgeschnitten worden. Die obere und untere Extremität der linken Seite ist noch mit der Flechsenbinde überzogen.

A. Der hintere Umfang des Kopfes noch mit der Sehnenhaube (*Galea aponeurotica*).
B. Der Querfortsatz des ersten Halswirbels (*Processus transversus Atlantis*).
C. Der Querfortsatz des siebenten Halswirbels (*Processus transversus vertebrae colli septimae*),
D. des ersten Brustwirbels (*vertebrae dorsi primae*),
E. des zwölften Brustwirbels (*vertebr. dorsi duodecimae*),
F. des ersten Bauchwirbels (*vertebr. lumbalis primae*),
G. des fünften Bauchwirbels (*vertebr. lumbal. quintae*).
H. Die rechte hintere Fläche des Kreuzknochens (*Os sacrum*).
I. Die hintere Fläche des Steissknochens (*Os coccygis*),
K. des Hüft- oder Darmknochens (*Os ilei*).
L. Der Hüftkamm (*Crista ilei*).
M. Der hintere obere Stachel des Hüftknochens (*Spina ilei posterior superior*).
N. Der Sitzknorren (*Tuberositas ischii*).
O. Der grosse Rollhügel (*Trochantor major*).
P. Der Hals des Schulterblattes (*Collum scapulae*).
Q. Die Grätenecke (*Acromion*).
R. Der Kopf des Oberarmknochens (*Caput ossis humeri*).
S. Ein sichtbarer Theil des Oberarmknochens.
T. Das untere Ende desselben mit den Knorren (*Condyli*) sichtbar.
U. Der Ellenbogenknorren (*Olecranon*).
V. Der Kopf des Radialknochen (*Caput radii*).
W. Der Fersenknorren (*Tuber calcanei*).
a. Das Knorren-Kreuzknochenband (*Lig. tuberoso-sacrum*).
b. Das Stachel-Kreuzknochenband (*Lig. spinoso-sacrum*).
c. Das tiefe oder kurze hintere Hüft-Kreuzknochenband (*Lig. ileo-sacrum posticum breve*).
d. Der Hinterhauptmuskel (*M. occipitalis*).
e. Der Aufheber des Ohres (*M. Attollens auris*).
f. Die Rückwärtszieher des Ohres (*M. Retrahentes auris*).
g. g. Der Kopfnicker (*M. Sernocleidomastoideus*) von hinten.
h. h. h. Der linke Kappenmuskel (*M. Cucullaris s. Trapezius*).
i. i. i. Der breite Rückenmuskel (*M. Latissimus dorsi*).
k. Die Flechse (*Aponeurosis*) desselben.
l. Ein Stückchen von dem zweibäuchigten Kiefermuskel.
m. Das obere Ende des Schulterblatthebers (*Levator anguli scapulae*).
n. n. Der absteigende Nackenmuskel (*M. Cervicalis descendens*).
o. Der quere Nackenmuskel (*M. Transversalis cervicis*).
p. p. Der mittlere Rippenhalter (*M. Scalenus medius*).
q. q. Der gemeinschaftliche Rückgratsstrecker (*M. Sacrolumbalis*), unten abgeschnitten.
r. r. Der äussere Rückgratsstrecker (*M. Lumbocostalis*).
s. s. Der innere Rückgratsstrecker (*M. Longissimus dorsi*); beide Muskeln sind nach aussen gelegt, so dass man ihre innere Fläche und Fascikeln sieht.
t. t. t. Der vielgetheilte Rückgratsmuskel (*M. Multifidus spinae*).
u. Der hintere grosse gerade Kopfmuskel (*M. Rectus capitis posticus major*).
v. Der untere schiefe Kopfmuskel (*M. Obliquus capitis inferior*).
w. Der obere schiefe Kopfmuskel (*M. Obliquus capitis superior*).
x. Der seitliche gerade Kopfmuskel (*M. Rectus capitis lateralis*).

y. Die erste Rippe (*Costa prima*) und
z. die zwölfte Rippe (*Costa duodecima*); zwischen den zwölf Rippen befinden sich die innern Zwischenrippenmuskeln (*M. Intercostales interna*), indem die äussern weggenommen worden sind.
A. Der linke äussere schiefe Bauchmuskel (*M. Obliquus externus abdominis*).
B Der rechte quere Bauchmuskel (*M. Transversus abdominis*); die beiden oberflächlichen Bauchmuskeln sind weggenommen worden.
Γ. Die hintere Fläche des grossen Brustmuskels (*M. Pectoralis major*).
Δ. Der nach aussen gelegte rechte Obergrätenmuskel (*M. Supraspinatus*).
E. Der Untergrätenmuskel (*M. Infraspinatus*).
Z. Der kleine runde Armmuskel (*M. Teres minor*).
H. H. Der dreieckige Armstrecker (*M. Deltoideus*); der rechte ist zurückgelegt.
Θ. Das obere Ende des abgeschnittenen langen Kopfes des dreiköpfigen Armmuskels (*Caput longum tricipitis*).
I. Der äussere Kopf (*Caput externum*) und
K. der innere Kopf des dreiköpfigen Armmuskels (*Caput internum tricipitis*).
Λ. Der gemeinschaftliche Bauch des dreiköpfigen Armmuskels.
Ξ. Der kleine Knorrenmuskel (*M. Anconaeus parvus s. quartus*).
O. Der abgeschnittene lange Rückwärtswender (*M. Supinator longus*).
Π. Der abgeschnittene lange äussere Handstrecker (*M. Extensor carpi radialis longus*).
P. Der abgeschnittene kurze äussere Handstrecker (*M. Extensor carpi radialis brevis*).
Σ. Der kurze Rückwärtswender (*M. Supinator brevis*).
T. Der innere Handstrecker (*M. Extensor carpi ulnaris*).
Υ. Der abgeschnittene gemeinschaftliche Fingerstrecker (*M. Extensor digitorum communis*).
Φ. Der lange Abzieher des Daumens (*M. Abductor pollicis longus*).
X. Der kurze Strecker des Daumens (*M. Extensor pollicis longus*).
Ψ. Der lange Strecker desselben (*M. Extens. pollicis brevis*).
Ω. Der eigenthümliche Strecker des Zeigefingers (*M. Extens. proprius indicis*).
α. α. α. Die äussern Mittelhandmuskeln (*Musculi interossei externi s. dorsales*).
β. Der Afterheber (*Levator ani*).
γ. Der After (*Anus*).
δ. δ. Der Hodensack (*Scrotum*).
ε. ε. Der grosse Gesässmuskel (*M. Glutaeus maximus*); der rechte ist zurückgelegt.
ζ. Der rechte mittlere Gesässmuskel (*M. Glutaeus medius*) ebenfalls zurückgelegt.
η. Der kleine Gesässmuskel (*M. Glutaeus minimus*).
ϑ. Der birnförmige Muskel (*M. Pyriformis*).
ι. ι. Die beiden Zwillingsmuskeln (*M. Gemelli*).
κ. Der innere Hüftlochmuskel (*M. Obdurator internus*).
λ. Der viereckige Schenkelmuskel (*M. Quadratus femoris*).
μ. μ. Der zweiköpfige Schenkelmuskel (*M. Biceps femoris*).
ν. Der halbsehnige Schenkelmuskel (*M. Semitendinosus*).
ο. Der halbmembranöse Schenkelmuskel (*M. Semimembranosus*).
π. Der schlanke Schenkelmuskel (*M. Gracilis*).
ϱ. ϱ. Der grosse Schenkelanzieher (*M. Abductor magnus*).
σ. Der äussere grosse Schenkelmuskel (*M. Vastus externus*).
τ. τ. Die beiden obern Köpfe des dreiköpfigen Wadenmuskels oder die Wadenzwillingsmuskeln (*M. Gastrocnemii*), welche auseinander gezogen sind.
υ. Der untere Kopf des Wadenmuskels oder Sohlenmuskel (*M. Soleus*).
φ. Der langgeschwänzte Sohlenmuskel (*M. Plantaris*).
χ. Der hintere Schienknochenmuskel (*M. Tibialis posticus*).
ψ. Die durchschnittene Sehne des langen gemeinschaftlichen Zehenbeugers (*M. Flexor digitorum longus communis*).
ω. Die durchschnittene Sehne des langen Beugers der grossen Zehe (*M. Flexor halucis longus*).
𝔄. Der viereckige Hohlfussmuskel (*Caro quadrata Sylvii*).
𝔅. 𝔅. Der Abzieher der grossen Zehe (*M. Abductor halucis*); der rechte ist zurückgelegt.
ℭ. Der rechte kurze Beuger der grossen Zehe (*M. Flexor halucis brevis*).
𝔇. Der Anziehemuskel der grossen Zehe (*M. Abductor halucis*), welcher herausgelegt ist.
𝔈. Der linke kurze gemeinschaftliche Zehenbeuger (*M. Flexor digitorum communis brevis*).
𝔉. 𝔉. Der Abzieher der kleinen Zehe (*M. Abductor digiti minimi*) beider Seiten.
𝔊. 𝔊. Die rechten Zwischenknochenmuskel des Fusses (*M. Interossei pedis*).

Nerven.

1. Der hintere Ast des ersten Halswirbelnerven (*Ram. posterior nervi cervicalis primi*).
2. Der hintere Ast des zweiten Halswirbelnerven (*Ram. posterior nervi cervicalis secundi*).
3. 3. Der grosse Hinterhauptsnerv (*Nerv. occipitalis magnus*); der rechte ist abgeschnitten.
4. 4. Der kleine Hinterhauptsnerv (*Nerv. occipitalis minor*); der rechte ebenfalls abgeschnitten.
5. Der linke grosse Ohrnerv (*Nerv. auricularis magnus*).
6. Der mittlere Hautnerv des Halses (*Nerv. subcutaneus colli medius*).
7. Untere Hautnerven des Halses (*Nervi subcutanei colli inferiores*).
8. Hautzweige von dem Halsgeflechte (*Rami cutanei plexus cervicalis*).
9. Hintere Oberschlüsselknochennerven (*Nervi supraclaviculares posteriores*).
10. Zweige von den mittlern Oberschlüsselknochennerven (*Rami nervorum supraclavicularium mediorum*).
11. Zweige von den hintern Supraclavicularnerven.
12. Der hintere Ast des rechten dritten Halswirbelnerven (*Ram. posterior nervi cervicalis tertii*),
13. des achten Halswirbelnerven (*nervi cervicalis octavi*).
14. Der äussere Zweig (*Ram. externus*) und
15. der innere Zweig (*Ram. internus*) desselben; so wie dieser hintere Ast des achten Halswirbelnerven, spalten sich auch die übrigen Halsnerven, deren innerer Ast, wo er durch die oberflächlichen Nackenmuskeln kommt, abgeschnitten ist, und welche leicht zu erkennen sind.
16. 16. End- oder Hautzweige des hintern Astes des linken dritten und vierten Halswirbelnerven.
17. Desgleichen, des fünften bis achten Halswirbelnerven.
18. Der vordere Ast des rechten fünften Halswirbelnerven (*Ram. anterior nervi cervicalis quinti*).
19. Der vordere Ast des achten Halswirbelnerven (*R. anterior nervi cervical. octavi*), welche mit den zwischen ihnen liegenden sechsten und siebenten Halsnerven das Brachialgeflechte bilden.
20. Das Armgeflechte (*Plexus brachialis*).
21. 21. Der obere Schulterblattnerv (*Nerv. suprascapularis*).
22. Vordere Brustnerven (*Nervi pectorales anteriores*).
23. Der Muskelhautnerv (*Nerv. musculo-cutaneus*).
24. Der Mittelarmnerv (*Nerv. medianus*).
25. 25. Der Ellenbogennerv (*Nerv. ulnaris*).
26. Der Rückenhandast (*Ram. dorsalis ulnaris manus*) desselben.
27. Der Speichennerv (*Nerv. radialis*).
28. Fortsetzung desselben durch den dreiköpfigen Armmuskel.
29. Der abgeschnittene Hautast desselben (*Ram. cutaneus radialis*).
30. 30. Der am Unterarm unten abgeschnittene oberflächliche Ast des Speichenmuskel (*Ram. superficialis nervi radialis*).
31. 31. Der tiefe Ast desselben oder der äussere Zwischenknochennerv (*Ram. profundus s. Nerv. interosseus externus antibrachii*).
32. Endzweig desselben, welcher sich in das Handgelenk verliert.
33. 33. Der Achselnerv (*Nerv. axillaris*).
34. 34. Hautzweige desselben (*Rami cutanei nervi axillaris*) auf der linken Seite.
35. Der obere hintere Hautnerv oder Ast (*Nervi cutaneus posterior superior*) von dem Speichennerven.
36. Der hintere Hautast des Muskelhautnerven (*Ram. cutaneus nervi musculo-cutanei*).
37. Der hintere Ast des mittlern Hautnerven (*Ram. posterior s. ulnaris nervi cutanei medii*).
38. Endzweige des innern Hautnerven (*Rami nervi cutanei interni*).
39. Der Handrückenast des Speichennerven (*Ram. dorsalis nervi radialis*).
40. Der Handrückenast des Ellenbogennerven (*Ram. dorsalis nervi ulnaris*).

41. Verbindung der beiden Aeste.
42. 42. Die Rückenfingernerven (*Nervi digitales dorsales*).
43. Der äussere Zweig des hintern Astes des ersten Brustwirbel- oder Rückennerven (*Ram. externus rami dorsalis nervi thoracici primi*).
44. Der innere Zweig (*Ram. internus*) desselben.
45. 45. Der äussere Zweig des hintern Astes des zwölften Brustwirbelnerven (*Ram. externus rami dorsalis nervi thoracici duodecimi*).
46. 46. Der innere Zweig (*Ram. internus*) desselben; auf der linken Seite sieht man einige Hautzweige von ihm.

Der hintere Ast des zweiten bis eilften Brustwirbelnerven, welcher nicht bezeichnet worden ist, ist leicht zu erkennen.

47. Der End- oder Hautzweig des hintern Astes des ersten Brustwirbelnerven (*Ram. subcutaneus rami dorsalis nervi thoracici duodecimi*) der linken Seite.
48. 48. Zwei Hautzweige des hintern Astes des eilften Brustwirbelnerven (*Rami subcutanei rami dorsalis nervi thoracici undecimi*), welche auf der rechten Seite unten und aussen abgeschnitten worden sind.
49. Der vordere oder eigentliche Zwischenrippenast des zweiten Brustwirbelnerven (*Ram. anterior s. intercostalis nervi thoracici secundi*).
50. Der Zwischenrippenast des eilften Brustwirbelnerv (*Ram. intercostalis nervi thoracici undecimi*). Der Zwischenrippenast des dritten bis zehnten Brustwirbelnerven sind leicht zu erkennen.
51. Der Zwischen- oder Unterrippenast des zwölften Brustwirbelnerven (*Ram. subcostalis nervi thoracici duodecimi*), wo er durch die hintere Aponeurose des queren Bauchmuskels kommt.
52. 52. Der äussere oder seitliche Hautast desselben (*Ram. cutaneus s. lateralis*), welcher rechts abgeschnitten, auf der linken Seite sieht man ihn: als vorderer Hautnerv des Gesässes (*Nerv. cutaneus glutaeus anterior*) in seiner Verbreitung.
53. Zweige des hintern innern Hautnerven (*Rami nervi cutanei posterioris interni*) von dem seitlichen Hautaste des zweiten oder dritten Intercostalnerven.
54. Der hintere Zweig des seitlichen Brusthautnerven von dem vierten Intercostalaste (*Ram. posterior nervi cutanei lateralis intercostalis quarti*).
55. Der des sechsten Intercostalastes (*Ram. posterior nervi cutanei intercostalis sexti*).
56. Der des eilften Intercostalastes (*Nervi cutanei intercostalis undecimi*).
57. Der hintere Ast des ersten rechten Bauch- oder Lendenwirbelnerven (*Ram. posterior s. lumbalis nervi lumbaris primi*),
58. des dritten Bauchwirbelnerven (*nervi lumbaris tertii*).
59. 59. Die Fortsetzung des hintern Astes des ersten, zweiten und dritten Lumbarnerven, als: obere Hautnerven des Gesässes (*Nervi cutanei glutaei superiores*), welche auf der rechten Seite abgeschnitten und auf der linken in ihrer Verbreitung zu sehen sind.
60. Eine Verbindung zwischen diesen und dem vordern Hautnerven des Gesässes (52).
61. Der hintere Ast des rechten vierten Bauchwirbelnerven (*Ram. posterior nervi lumbaris quarti*), welcher mit einem (hier im Verhältniss zu dicken) Zweige des dritten und mit dem folgenden Aste zusammen fliesst.
62. Der hintere Ast des fünften Bauchwirbelnerven (*Ram. posterior nervi lumbaris quinti*), welcher mit dem vorigen und dem hintern Aste des ersten Sacralnerven zusammen fliesst.
63. Der hintere Ast des ersten Kreuzknochennerven (*Ram. posterior nervi sacralis primi*).
64. Der des fünften Kreuzknochennerven (*Ram. posterior nervi sacralis quinti*).
65. Der hintere Ast des Steissknochennerven (*Ram. posterior nervi coccygei*). Die hintern Aeste der fünf Sacralnerven und der des Steissknochens und der des fünften Lumbarnerven, welche nach aussen und unten gehen, vereinigen sich zu einem gemeinschaftlichen Stamme, aus welchem die hintern Hautnerven des Gesässes entstehen.
66. Der gemeinschaftliche Stamm des hintern Hautnerven des Gesässes (*Nerv. cutaneus glutaeus communis*).
67. 67. Die Hautäste oder die hintern Hautnerven des Gesässes (*Rami cutanei s. Nervi cutanei glutaei posteriores*), welche auf der rechten Seite abgeschnitten, auf der linken aber in ihrer Verbreitnng zu sehen sind. Der unterste (67) der linken Seite wird oft bloss von dem hintern Aste des fünften Sacralnerven und dem des Steissknochennerven allein gebildet.
68. Der obere Gesässnerv (*Nerv. glutaeus superior*), welcher aus der Vereinigung des vordern Astes des vierten und fünften Lumbarnerven und des ersten Sacralnerven kommt.
69. Ein abgeschnittener Ast desselben für den obern Theil des grossen Gesässmuskels.
70. Der Zweig, welcher zum Flechsenbindenspanner geht.
71. Das Hüftgeflechte (*Plexus ischiadicus*).
72. Der untere Gesässnerv (*Nerv. glutaeus inferior*).
73. Der hintere gemeinschaftliche Hautnerv des Oberschenkels (*Nerv. cutaneus communis posterior femoris*).
74. Der hier gemeinschaftliche rechte untere Hautnerv des Gesässes (*Nerv. cutaneus glutaeus inferior*).
75. 75. Die beiden abgeschnittenen Aeste desselben, welche auf der linken Seite als untere Hautnerven des Gesässes in ihrer Verbreitung zu sehen sind.
76. 76. Der rechte abgeschnittene Stamm des gemeinschaftlichen hintern Hautnerven des Oberschenkels (*Nerv. cutaneus communis posterior femoris*) und der linke Nerv, welcher, nachdem er hinter dem grossen Gesässmuskel hervorgekommen ist, in seinem Verlaufe zu sehen ist.
77. Der rechte Hüftnerv (*Nerv. ischiadicus*).
78. Der Ast für den innern Hüftlochmuskel (*Ram. musculi obturatorii interni*).
79. 79. Der Ast für die Rollmuskeln (*Ram. musculorum trochlearium femoris*), welcher sich in die Zwillingsmuskeln und den viereckigen Schenkelmuskel begiebt.
80. 80. Hintere Zweige des linken vordern äussern Hautnerven (*Rami posteriores nervi cutanei anterioris externi femoris*).
81. Zweige des innern vordern Hautnerven des Oberschenkels (*Rami nervi cutanei anterioris interni femoris*).
82. Der linke innere grosse Hautnerv (*Nerv. saphenus*).
83. Die Fortsetzung des rechten Hüftnerven (*Nerv. ischiadicus dexter*).
84. 84. Der Ast für den grossen Anzieher, den halbsehnigten und halbmembranösen Muskel des Oberschenkels.
85. Der Ast für den zweiköpfigen Schenkelmuskel.
86. Der äussere Kniekehlnerv (*Nerv. poplitaeus externus*).
87. Ein Zweig desselben für den kurzen Kopf des zweiköpfigen Schenkelmuskel.
88. Ein Gelenkzweig (*Ram. articularis*), welcher sich nach aussen im Kapselbande des Kniegelenkes verliert.
89. Der Wadenknochennerv (*Nerv. peronaeus s. fibularis*); Fortsetzung des äussern Kniekehlnerven.
90. 90. 90. Der äussere Hautnerv des Unterschenkels (*Nerv. cutaneus externus cruris s. Ram. communicans fibularis*); auf der linken Seite ist er in seinem Verlaufe zu sehen.
91. Aeussere Hautzweige desselben auf der rechten Seite.
92. Der linke mittlere Hautnerv des Unterschenkels (*Nerv. cutaneus medius cruris*).
93. Der rechte innere Kniekehlnerv (*Nerv. poplitaeus internus*).
94. Ein innerer Gelenkzweig (*Ram. articularis internus*).
95. Der lange Hautnerv des Unterschenkels (*Nerv. s. Ram. longus cutaneus cruris s. Ram. communicans tibialis*).
96. 96. Derselbe, wo er am linken Schenkel durch die Unterschenkelbinde hervortritt.
97. 97. Der äussere Hautnerv des Fussrückens (*Nerv. cutaneus externus dorsi pedis*), welcher aus der Vereinigung des Astes 90 und 95 entsteht.
98. Der Ast für den innern Kopf des dreiköpfigen Wadenmuskels (*Ram. gastrocnemii interni*).
99. Der Ast für den langen Sohlenmuskel (*Ram. musculi plantaris*).
100. Der Ast für den äussern Kopf des dreiköpfigen Wadenmuskels (*Ram. gastronemii externi*).
101. Der Ast für den untern Kopf des Wadenmuskels (*Ram. solei*).
102. Der Schienknochennerv (*Nerv. tibialis*) als Fortsetzung des innern Kniekehlnerv, wo er hinter den untern Kopf (*M. Soleus*) des Wadenmuskels tritt.
103. Wo der Tibialnerv hinter dem Wadenmuskel wieder hervorkommt.

104. Abgeschnittene Hautzweige, welche sich zur Haut der Ferse verbreiten.
105. Der linke Tibialnerv unten von der Unterschenkelbinde entblösst.
106. 106. Der innere Sohlennerv (*Nerv. plantaris internus*) beider Seiten; an dem rechten Fuss sind die Aeste, welche sich in die Sohlennerven der Zehen (*Nervi digitales plantares*) spalten, abgeschnitten.
107. 107. Der äussere Sohlennerv (*Nerv. plantaris externus*).
108. Die linken Sohlennerven der Zehen (*Nervi digitales plantares*) von dem innern Sohlennerven.
109. Die Sohlennerven der Zehen, von dem äussern Sohlennerven.
110. Der tiefe Ast des äussern Sohlennerven (*Ram. profundus nervi plantaris externi*) des rechten Fusses.
111. Der gemeinschaftliche Schamnerv (*Nerv. pudendus communis*).
112. Aeste des untern oder innern Schamnerven (*Rami nervi pudendi inferioris*).
113. Der untere oder äussere Mastdarmnerv (*Nerv. haemorrhoidalis*).

ERKLÄRUNG DER FÜNFTEN KUPFERTAFEL.

Erste Figur.

Die obere Körperhälfte eines Mannes, an welcher die oberflächlichen Nerven, und vorzüglich am Halse auch die tiefern Nerven der vordern Aeste der Halsnerven dargestellt sind. Nachdem die oberflächlichen Nerven des seitlichen und vordern Umfanges gezeichnet worden waren, ward der Kopfnicker oben und unten durchschnitten und weggenommen und hierauf die Nerven in die Tiefe verfolgt. Die Muskeln, ausser denen des Halses, sind noch mit der Zellhaut überzogen. Auch sind mehrere Nervenenden, wie sie zuletzt dicht unter der Lederhaut noch eine Strecke verlaufen, ehe sie in dieselbe eindringen, an dem Rumpftheil dargestellt worden.

A. A. Der Hautschnitt von dem Scheitel, vor dem Ohr herab bis zum Unterkiefer.
B. Das nach vorn umgebogene äussere Ohr (*Auris*).
C. Die Ohrspeicheldrüse (*Parotis*).
D. Die Unterkieferdrüse (*Glandula submaxillaris*).
E. Der Unterkieferwinkel (*Angulus maxillae inferioris*).
F. Der Zungenknochen (*Os hyoideum*).
G. Der hervortretende Theil des Schildknorpels (*Pomum Adami*).
H. Die durchscheinende Schultergräte (*Spina scapulae*).
I. Die Grätenecke (*Acromion*).
K. Der Schlüsselknochen (*Clavicula*).
a. Der Aufheber des Ohres (*Attollens auris*).
b. Die Rückwärtszieher des Ohres (*Retrahentes auris*).
c. Der Hinterhauptsmuskel (*M. Occipitalis*).
d. Das obere Ende des Kopfnickers (*M. Sternocleidomastoideus*).
e. Das untere Ende desselben.
f. Der Niederzieher des Zungenknochens (*M. Sternohyoideus*).
g. Der Rückwärtszieher des Zungenknochens (*M. Omohyoideus*); der untere Bauch desselben ist abgeschnitten.
h. Der Niederzieher des Kehlkopfes (*M. Sternohyoideus*).
i. Der hintere Theil der Schilddrüse (*Glandula thyreoidea*).
k. k. k. Der Kappenmuskel (*M. Cucullaris s. Trapezius*).
l. l. Der Kopfbauschmuskel (*M. Splenius capitis*).
m. Der Halsbauschmuskel (*M. Splenius colli*).
n. Der Schulterblattheber (*M. Levator scapulae*).
o. Der mittlere Rippenhalter (*M. Scalenus medius*).
p. Der vordere Rippenhalter (*M. Scalenus anterior*).
q. Ein kleiner sichtbarer Theil des obern Zipfels des vordern grossen Sägemuskels (*M. Serratus anticus major*).
r. r. Der durchscheinende grosse Brustmuskel (*M. Pectoralis major*).
s. s. Der dreieckige Armstrecker (*M. Deltoideus*).
t. Die gemeinschaftliche Kopfschlagader (*Carotis communis*).
u. Die gemeinschaftliche Kopfvene (*Vena cephalica communis s. jugularis interna*).

Nerven.

1. Der Lungenmagennerv (*Nerv. pneumogastricus s. vagus*).
2. Zwei Aeste des hintern Ohrnerven (*Rami nervi auricularis posterioris*) von dem Antlitznerven.
3. Der obere Hautnerv des Halses (*Nerv. subcutaneus colli superior*) von dem Facialnerven, wo er aus der Parotis tritt.
4. Verbindung desselben mit dem mittlern Hauthalsnerven.
5. Der Zungenfleischnerv (*Nerv. hypoglossus*).
6. Der absteigende Ast (*Ram. descendens*) desselben.
7. Verbindung desselben mit den Verbindungszweigen 15. 17. des zweiten und dritten Halsnerven.
8. Zweig desselben, welcher zum Rückwärtszieher des Zungenknochens geht.
9. Zweige desselben, welche sich in den Nieder- und Rückwärtszieher des Zungenknochens und den Niederzieher des Kehlkopfes verbreiten.
10. Zweig des Zungenfleischnerven (*Ram. nervi hypoglossi*), welcher zum Schild-Zungenknochenmuskel (*M. Thyreo-hyoideus*) geht.
11. Fortsetzung des Zungenfleischnerven zur Zunge.
12. Der Willisische Beinerv (*Nerv. accessorius Willisii*).
13. Stelle, wo derselbe hinter den Kappenmuskel tritt.
14. Der vordere Ast des zweiten Halswirbelnerven (*Ram. anterior nervi cervicalis secundi*).
15. Der Verbindungszweig (*Ram. communicans*) zum absteigenden Ast des Zungenfleischnerven.
16. Der vordere Ast des dritten Halswirbelnerven (*Ram. anterior nervi cervicalis tertii*).
17. Der Verbindungszweig (*Ram. communicans*) desselben zum absteigenden Ast des Zungenfleischnerven, der sich aber hier mit dem Aste 15 vereiniget.
18. Ein Zweig für den Halsbauschmuskel.
19. Die zweite Halsnervenschlinge (*Ansa secunda cervicalis*).
20. Der vordere Ast des vierten Halswirbelnerven (*Ram. anterior nervi cervicalis quarti*).
21. Die grösste Wurzel des Zwergfellnerven (*Radix major nervi phrenici*).
22. Der Verbindungsast desselben mit dem dritten Halsnerven, wodurch gewöhnlich die dritte Halsnervenschlinge (*Ansa tertia cervicalis*) gebildet wird.
23. Ein Zweig für den Schulterblattheber.
24. Der grosse Hinterhauptsnerv (*Nerv. occipitalis magnus*), wo er durch den Kappenmuskel kommt; seine Verbreitung ist zu erkennen.
25. Das Nervenhalsgeflecht (*Plexus cervicalis*).
26. Der grosse Ohrnerv (*Nerv. auricularis magnus*).
27. Der vordere Ast (*Ram. anterior*) und
28. der hintere Ast (*Ram. posterior*) desselben.
29. Der kleine Hinterhauptsnerv (*Nerv. occipitalis minor*), welcher, hier schon in zwei Aeste getheilt, aus dem Halsgeflechte entsteht.
30. Der mittlere Hautnerv des Halses (*Nerv. subcutaneus colli medius*).
31. Der obere Ast (*Ram. superior*) desselben, welcher gewöhnlich

mit dem obern Halshautnerven bogenförmig zusammen fliesst, hier aber über ihn sich verbreitet.

32. Der untere Ast (*Ram. inferior*) desselben.

33. Die untern Hautnerven des Halses (*Nervi subcutanei colli inferiores*), welche hier ungewöhnlich erst einen Stamm bilden, der sich dann mit bogenförmigen Zweigen aufwärts gegen die Mitte des Halses verbreitet.

34. Vordere Oberschlüsselknochennerven (*Nervi supraclaviculares anteriores*).

35. Mittlere Oberschlüsselknochennerven (*N. supraclaviculares medii*).

36. Hintere Oberschlüsselknochennerven (*N. supraclaviculares posteriores*).

37. Dergleichen tiefere (*Nervi supraclaviculares posteriores profundi*), welche hinter den Kappenmuskel treten und sich mit dem Willisischen Beinerven vereinigen.

38. Der vordere Ast des fünften Halswirbelnerven (*Ram. anterior nervi cervicalis quinti*).

39. Ein Zweig, welcher zum Unterschlüsselknochenmuskel (*M. Subclavius*) geht.

40. Der vordere Ast des sechsten Halswirbelnerven (*Ram. anterior nervi cervicalis sexti*).

41. Der Rückenschulterblattnerv (*Nerv. dorsalis scapulae*), welcher von dem vorigen durch den mittlern Rippenhalter hervor kommt (ist hier zu dünn geworden).

42. Die obere Wurzel (*Radix superior*) des hintern Brustnerven, welche von dem fünften Halsnerven kommt.

43. Die untere Wurzel (*Radix inferior*) desselben, welche von dem sechsten Halsnerven kommt.

44. Der hintere Brustnerv (*Nerv. thoracicus posterior*).

45. Der Oberschulterblattnerv (*Nerv. suprascapularis*).

46. Der vordere Ast des siebenten Halsnerven (*Ram. anterior nervi cervicalis septimi*),

47. der des achten Halsnerven (*nervi cervicalis octavi*).

48. Der End- oder Hautzweig des hintern Astes des dritten Halswirbelnerven (*Ram. cutaneus posterior rami posterioris nervi cervicalis tertii*),

49. der des vierten Halswirbelnerven (*nervi cervicalis quarti*).

50. Der innere Hautast von dem dritten Unterrippennerven (*Ram. subcutaneus internus nervi subcostalis tertii*).

51. Der vordere Hautzweig des seitlichen Hautnerven (*Ram. anterior nervi cutanei lateralis*) vom vierten Unterrippennerven.

52. Ein Hautast von dem Achselnerven (*Ram. cutaneus nervi*).

Zweite Figur.

Die obere Körperhälfte eines Mannes, an welcher vorzüglich die hintern Aeste der Halswirbel- und der Brustwirbelnerven auf der rechten Seite dargestellt worden sind. Das Schulterblatt ist nach aussen und vorn gezogen, und die Muskeln desselben durchschnitten und zurückgelegt, und die hintern Kopfmuskeln, so wie der vielgetheilte Rückgratsmuskel sind in ihrer Lage dargestellt worden.

A. A. Der Hinterhauptsknochen (*Os occipitis*).

B. Der Zitzenfortsatz des Schläfenknochens (*Processus mastoideus*), noch mit der Flechse des Kopfnickers überzogen.

**.* Das grosse Hinterhauptsloch (*Foramen occipitale magnum*).

C. Der Querfortsatz des ersten Halswirbels (*Process. transversus Atlantis*).

D. Der Dornfortsatz des zweiten Halswirbels (*Process. spinosus Epistrophei*).

E. Der Querfortsatz des siebenten Halswirbels (*Process. transversus vertebrae septimae*).

F. Der Dornfortsatz des siebenten Halswirbels (*Process. spinosus vertebrae septimae cervicalis*).

G. Der Querfortsatz des ersten Brustwirbels (*Process. transversus vertebrae thoracicae primae*).

H. Der Dornfortsatz (*Process. spinosus*) desselben.

I. Der Querfortsatz des neunten Brustwirbels (*Process. transversus vertebrae thoracicae nonae*).

K. Der Dornfortsatz (*Process. spinosus*) desselben.

L. Die erste Rippe (*Costa prima*).

M. Die neunte Rippe (*Costa nona*).

N. Der Schlüsselknochen (*Clavicula*).

O. Das Schulterblatt (*Scapula*).

P. Die Schultergräte (*Spina scapulae*).

Q. Die Grätenecke (*Acromion*).

R. Der Kopf des Oberarmknochen (*Caput ossis humeri*), noch mit dem Kapselbande und den Muskelsehnen umgeben.

S. Ein Theil des entblössten Oberarmknochens.

T. T. Das Nackenband (*Lig. nuchae*).

U. Das hintere eigenthümliche Band des Schulterblattes (*Lig. proprium posticum s. transversum scapulae*).

V. Die Unterkieferdrüse (*Glandula submaxillaris*).

a. Der Hinterhauptsmuskel (*M. Occipitalis*).

b. Die Rückwärtszieher des Ohres (*M. Retrahentes auris*).

c. c. c. Der etwas vorwärts gezogene Kopfnicker (*M. Sternocleidomastoideus*).

d. d. Der zurückgelegte Kappenmuskel (*M. cucullaris*).

e. Der innere und zurückgelegte Theil des untern Rautenmuskels (*M. Rhomboideus inferior*).

f. Der am Schulterblatte befestigte Theil desselben.

g. Der äussere am Schulterblatte befestigte Theil des obern Rautenmuskels (*M. Rhomboideus superior*).

h. Der untere Theil des Kopfbauschmuskels (*M. Splenius capitis*).

i. Der untere Theil des Halsbauschmuskels (*M. Splenius colli*) ebenfalls zurückgelegt.

k. k. k. Der vielgetheilte Rückgratsmuskel (*M. Multifidus spinae*).

l. l. Die Zwischendornmuskeln des Halses (*M. Intercostalis cervicis*),

m. m. des Rückens (*M. Spinales dorsales*).

n. n. Vordere Zwischenquermuskeln des Halses (*M. Intertransversarii anteriores cervicis*).

o. Der hintere grosse gerade Kopfmuskel (*M. Rectus capitis posticus major*).

p. Der seitliche gerade Kopfmuskel (*M. Rectus capitis lateralis*).

q. Der obere oder kleine schiefe Kopfmuskel (*M. Obliquus capitis superior s. minor*).

r. Der untere oder grosse schiefe Kopfmuskel (*M. Obliquus capitis inferior s. major*).

s. Der vordere Rippenhalter (*M. Scalenus anticus*).

t. t. Die Rippenheber (*Levatores costarum*).

u. Der obere Kopf oder Zipfel des vordern grossen Sägemuskels (*M. Serratus anticus major*).

v. v. Der durchschnittene und zurückgelegte obere Grätenmuskel (*M. Supraspinatus*).

w. w. Der untere Grätenmuskel (*M. Infraspinatus*).

x. Der kleine runde Armmuskel (*M. Teres minor*).

y. Der grosse runde Armmuskel (*M. Teres major*).

z. z. Der obere Rand des breiten Rückenmuskels (*M. Latissimus dorsi*).

A. Der von hinten zurückgelegte Deltamuskel.

B. Der lange Kopf des dreiköpfigen Armmuskels (*Caput longum tricipitis*).

Γ. Der äussere Kopf (*Caput externum*) desselben.

α. α. Die innere Kopfvene (*V. cephalica interna s. jugularis interna*).

β. β. Die Wirbelarterie (*Art. vertebralis*).

γ. Die Schlüsselknochenarterie (*Art. subclavia*).

Nerven.

1. Die abgeschnittenen Aeste des kleinen Hinterhauptsnerven (*Rami nervi occipitalis minoris*).

2. Der abgeschnittene Willisische Beinerv (*Nerv. accessorius Willisii*).

3. Ein abgeschnittener hinterer Oberschlüsselknochennerv (*Nerv. supraclavicularis posterior*), welcher sich mit dem vorigen vereiniget.

4. Der erste Halswirbelnerv (*Nerv. cervicalis primus*).

5. Der vordere Ast (*Ram. anterior*).

6. Der hintere Ast (*Ram. posterior*) desselben.

7. Ein abgeschnittener Zweig des hintern Astes für den durchflochtenen Nackenmuskel (*Complexus cervicis*).

8. Ein desgleichen für den zweibäuchigten Nackenmuskel (*Biventer cervicis*).

9. Der vordere Ast des zweiten Halswirbelnerven (*Ram. anterior nervi cervicalis secundi*).

10. Die Verbindung desselben mit dem vordern Aste des ersten Halswirbelnerven oder die erste Halsnervenschlinge (*Ansa cervicalis prima*).

11. Der hintere Ast des zweiten Halswirbelnerven (*Ram. posterior nervi cervicalis secundi*).

12. Die Verbindung desselben mit dem hintern Aste des ersten Cervicalnerven.
13. Der oberflächliche Ast desselben mit abgeschnittenen Zweigen, welche sich in dem Nackenwarzen-, dem durchflochtenen Nacken- und dem Kopfbauschmuskel verbreiteten.
14. Der abgeschnittene Zweig, welcher zwischen dem durchflochtenen Nacken- und dem Halbdornmuskel des Halses tritt und sich in diesen verästelt.
15. Der grosse Hinterhauptsnerv (*Nerv. occipitalis magnus*), als die Fortsetzung des hintern zweiten Cervicalnerven.
16. Ein abgeschnittener Zweig für den zweibäuchigten Nackenmuskel.
17. Ein abgeschnittener Zweig, welcher früher den Kappenmuskel durchbohrte, und sich mehr hinten in die Haut des Hinterkopfes verzweigte.
18. Ein Verbindungszweig, welcher sich, von der Flechse des Kappenmuskels bedeckt, mit dem kleinen Occipitalnerven verbindet.
19. Fortsetzung des grossen Occipitalnerven.
20. Der dritte Halswirbelnerv (*Nerv. cervicalis tertius*).
21. Der vordere Ast (*Ram. anterior*) desselben.
22. Verbindung desselben mit dem vordern Aste des zweiten Halsnerven oder die zweite Halsnervenschlinge (*Ansa cervicalis secunda*).
23. Der hintere Ast des dritten Halswirbelnerven (*Ram. posterior nervi cervicalis tertii*).
24. Der abgeschnittene äussere Zweig für den Nackenwarzen-, den durchflochtenen Nacken- und den Halsbauschmuskel.
25. Der abgeschnittene grössere Zweig für den durchflochtenen und zweibäuchigten Nacken- und den Halbdornmuskel des Nackens. Ausserdem kleinere Zweige des hintern Astes für den vielgetheilten Rückgratsmuskel und die Zwischendornmuskeln sind nicht beziffert worden.
26. Eine Verbindung mit dem grossen Occipitalnerven, welche nicht gewöhnlich ist.
27. Die Endäste oder Hautäste des hintern Astes des dritten Cervicalnerven, welche, nachdem sie dem zweibäuchigten Nacken- und dem Kopfbauschmuskel Zweige gegeben haben, diese und den Kappenmuskel durchbohren und sich in der Haut des Nackens bis zum Hinterkopf herauf verbreiten.
28. Der vierte Halswirbelnerv (*Nerv. cervicalis quartus*).
29. Der vordere Ast (*Ram. anterior*) desselben.
30. Die Verbindung desselben mit dem dritten Halsnerven, oder die dritte Halsnervenschlinge (*Ansa cervicalis tertia*).
31. Das Halsgeflecht (*Plex. cervicalis*), die aus diesem entstehenden Nerven sind abgeschnitten worden.
32. 32. Der Zwergfellnerv (*Nerv. phrenicus*), welcher hier bald verschwindet.
33. Die abgeschnittenen Aeste, woraus die Oberschlüsselknochennerven entstehen.
34. Der hintere Ast des vierten Halswirbelnerven (*Ram. posterior nervi cervicalis quarti*).
35. Der abgeschnittene äussere Zweig desselben.
36. 36. Ein abgeschnittener langer Zweig, welcher zwischen dem durchflochtenen Nacken- und Halbdornmuskel des Halses herabgeht, sich in ihnen verästelt und in den zweibäuchigten Nackenmuskel endet.
37. Die Fortsetzung des hintern Astes, welcher, nachdem er die erstern Lagen der Nackenmuskel-Zweige gegeben und durchbohrt hat, in der Haut des Nackens endet.
38. Der vordere Ast des fünften Halswirbelnerven (*Ram. anterior nervi cervicalis quinti*).
39. Verbindung zwischen ihm und dem des vierten Halsnerven.
40. Der Rückenschulterblattnerv (*Nerv. dorsalis scapulae*).
41. Der Zweig desselben, welcher die eine Wurzel für den hintern Brustnerven bildet.
42. 42. Die Fortsetzung des Rückenschulterblattnerven.
43. Der Zweig für den Unterschlüsselknochenmuskel (*Ram. musculi subclavii*).
44. Der Oberschulterblattnerv (*Nerv. suprascapularis*).
45. Stelle, wo derselbe durch die Incisur zur Obergrätengrube tritt.
46. Der Ast für den Obergrätenmuskel (*Ram. musculi supraspinati*).
47. 47. Der Ast für den Untergrätenmuskel (*Ram. musculi infraspinati*).
48. Stelle, wo der vordere Ast des fünften mit dem des sechsten Halswirbelnerven vereiniget zur Achselhöhle herabsteigt.
49. Der hintere Ast des fünften Halswirbelnerven (*Ram. posterior nervi cervicalis quinti*).
50. Der abgeschnittene äussere Zweig (*Ram. externus*) desselben.
51. Der abgeschnittene Hautzweig desselben (eigentlich die Fortsetzung), welcher die oberflächlichen Lagen der Nackenmuskeln durchbohrt und sich in die Haut des Nackens verbreitet.
52. Ein langer Ast, welcher durch und auf dem Halbdornmuskel des Nackens herabsteigt, diesem, dem durchflochtenen und dem zweibäuchigten Nackenmuskel Zweige (hier abgeschnitten) giebt und in dem Kopfbauschmuskel endet. — Zweige, welche in den vielgetheilten Rückgratsmuskel treten, sind zu erkennen.
53. Der vordere Ast des sechsten Halswirbelnerven (*Ram. anterior nervi cervicalis sexti*).
54. Die grössere Wurzel für den hintern Brustnerven (*Radix major nervi pectoralis posterioris*).
55. Der hintere Ast des sechsten Halsnerven (*Ram. posterior nervi cervicalis sexti*).
56. Die Fortsetzung desselben, welcher, nachdem er Zweige an den vielgetheilten Rückgratsmuskel und den Halbdornmuskel des Nackens gegeben hat, entweder in den Halsbauschmuskel endet, oder diesen und die übrigen oberflächlichen Muskeln durchbohrt und sich in der Haut des untern Theiles des Nackens verliert.
57. Der vordere Ast des siebenten Halswirbelnerven (*Ram anterior nervi cervicalis septimi*).
58. Stelle, wo derselbe in die Achselhöhle tritt.
59. Ein ungewöhnlicher Zweig desselben, welcher sich als dritte Wurzel zum hintern Brustnerven begibt.
60. Der hintere Ast des siebenten Halswirbelneven (*Ram. posterior nervi cervicalis septimi*).
61. Der Endzweig, welcher sich in den Halbdornmuskel des Nackens verliert.
62. Der vordere Ast des achten Halswirbelnerven (*Ram. anterior nervi cervicalis octavi*).
63. Der hintere Ast (*Ram. posterior*) desselben.
64. Die abgeschnittene Fortsetzung desselben, welcher sich in den Halbdornmuskel des Nackens verliert, auch wohl bis zur Haut des Rückens gelangt.
65. Der äussere Zweig des Rückenastes des ersten Brustwirbelnerven (*Ram. externus dorsalis nervi thoracici primi*).
66. Der innere Zweig (*Ram. internus dorsalis*).
67. Der äussere Zweig des Rückenastes des achten Brustwirbelnerven (*Ram. externus dorsalis nervi thoracici octavi*).
68. Der innere Zweig (*Ram. internus dorsalis*) desselben.

Die äussern und innern Rückenzweige des zweiten und siebenten Brustwirbelnerven sind leicht zu erkennen.

69. Der Hautast des Achselnerven (*Ram. cutaneus nervi axillaris*).
70. Der Zweig für den kleinen runden Armmuskel (*Ram. musculi teretis minoris*), welcher gewöhnlich aus dem Axillarnerven kommt.
71. Die beiden Hautzweige (*Rami cutanei*), welche sich um den Deltamuskel entweder herumschlagen oder den hintern Theil des Muskels durchbohren.
72. Die Fortsetzung des Achselnerven (*Nerv. axillaris*), der sich ganz in den Deltamuskel verbreitet.

Dritte Figur.

Die linke Hand eines Mannes von der Radial- oder äussern Seite dargestellt; der Daumen ist herabgelegt, so dass man dieselbe Seite des Zeigefingers, und den Rücken- und den Hohlhandnerven desselben vorzüglich in ihrem Verlaufe und das Verhältniss zu einander sieht. Uebrigens sind noch die Knochen, Muskeln und Sehnen mit der Zellhaut bedeckt.

A. Das untere Ende des Unterarmes.
a. a. a. a. Hautschnitt des Zeigefingers.
b. Durchschnitt des Nagels desselben.
c. Der Abzieher des Zeigefingers (*M. Abductor indicis*).
d. Der Anzieher des Daumens (*M. Abductor pollicis*).

Nerven.

1. Der Endast des Muskelhautnerven (*Nerv. musculo-cutaneus*).
2. Die beiden Aeste, worin sich derselbe in der Nähe des untern Endes des Unterarmes spaltet.

3. Zweige des äussern Astes, welche sich zur Haut der Hand verbreiten.
4. 4. 4. Zweige des innern Endastes, welche sich in der Haut bis zum Daumen, Zeigefinger und zwischen beiden Fingern verzweigen.
5. Eine Verbindung zwischen einem dieser Hautzweige und dem Rückennerven des Zeigefingers.
6. Der Handrückenast des Speichennerven (*Ram. dorsalis nervi radialis*).
7. Der vordere Ast (*Ram. anterior*) desselben, welcher sich als:
8. Aeusserer Rückennerv des Daumens (*Nerv. dorsalis externus nus s. radialis pollicis*) fortsetzt.
9. 9. Der hintere oder äussere Ast (*Ram. posterior s. externus*) desselben, welcher sich in die beiden folgenden Nerven spaltet.
10. Der innere Rückennerv des Daumens (*Nerv. dorsalis internus s. ulnaris pollicis*).
11. Der äussere Rückennerv des Zeigefingers (*Nerv. dorsalis externus s. radialis indicis*).
12. Der innere Rückennerv des Zeigefingers (*Nerv. dorsalis internus s. ulnaris indicis*), welcher, wie der folgende, nur bis zur Gegend des Fingers zu sehen ist.
13. Der Ast, welcher sich in die beiden Rückennerven des Mittelfingers spaltet.
14. 14. Der äussere Hohlhandfingernerv des Zeigefingers (*Nerv. volaris externus s. ulnaris indicis*), welcher von dem Mittelarmnerven kommt.
15. Der obere seitliche oder Rückenast (*Ram. dorsalis superior*) desselben.
16. Zwei Verbindungen, welche der Rückenast mit dem Rückennerven macht.
17. 17. Zwei seitliche Verbindungszweige, welche sich mit dem Rückenaste vereinigen.
18. Hautzweige, welche zur Haut des Rückens des zweiten und dritten Gliedes gehen.
19. Zwei Aestchen, welche sich in der Haut unter dem Nagel verästeln.
20. Ein Endzweig, welcher sich in der Haut unter dem Nagel und der der Fingerspitze verzweigt.
21. Der Endzweig, welcher in der Haut der Fingerspitze endet.
22. 22. Zweige, welche sich nach innen in die Haut der Hohlfläche des Fingers verästeln.

Vierte Figur.

Die linke Hand eines Mannes mit der Hohlfläche dargestellt, an welcher man vorzüglich die Hohlhandfingernerven unter der Aponeurose hervor kommen und zu den Fingern verlaufen sieht. Die Zellhaut, welche den kurzen Hohlhandmuskel bedeckt, ist zurückgelegt worden.

A. Das noch mit der Armbinde umgebene untere Ende des Unterarmes.
B. Das gemeinschaftliche Hohlhandband (*Lig. carpi commune volare*).
C. Die Hohlhandflechse (*Aponeurosis palmaris*).
D. Ein Theil des eigenthümlichen Hohlhandbandes (*Lig. carpi volare proprium*).
a. a. Der kurze Hohlhandmuskel (*M. Palmaris brevis*).
b. Die zurückgelegte Fett- oder Zellhaut, welche den Muskel bedeckt.
c. c. Die durchscheinenden kurzen Muskeln des Daumens, noch von der Zellhaut bedeckt.
d. d. Die des kleinen Fingers.
e. Der Abzieher des Zeigefingers (*M. Abductor indicis*).
f. f. f. f. f. Durchschnitt der Haut der Finger.
g. g. Die untern oder vordern Ränder, oder die Spitzen der Nägel.
i. Ein sichtbarer Theil der Ellenbogenarterie (*Art. ulnaris*).

Nerven.

1. Der abgeschnittene vordere Endast des Muskelhautnerven (*Ram. anterior nervi musculo-cutanei*).
2. Der abgeschnittene vordere Ast des Handrückenastes des Speichennerven (*Ram. anterior rami dorsalis radialis*).
3. Die Verbindung desselben mit dem Endzweig des äussern Hautnerven.
4. 4. Der äussere Rückennerv des Daumens (*Nerv. dorsalis radialis pollicis*).
5. Die Verbindung desselben mit einem Endzweige des vordern Astes des Rückenhandnerven von dem Speichennerven.
6. Der lange Hautast der Hohlhand (*Ram. palmaris longus*), welcher gewöhnlich aus dem Mittelarmnerven entsteht.
7. Der Zweig (*Ram. articularis*), welcher hinter das gemeinschaftliche Volarband an das Handgelenk tritt.
8. Ein Haut- oder Endzweig des vordern Astes des Speichenhandrückennerven.
9. Der abgeschnittene Hautzweig der Hohlhand des Ellenbogennerven (*Ram. palmaris nervi ulnaris*).
10. Der unter einer aponeurotischen Membran hervortretende äussere Hohlhandnerv des Daumens (*Nerv. volaris externus s. radialis pollicis*).
11. Die seitliche Verbindung desselben mit dem Endzweige des vordern Rückenastes des Speichennerven.
12. Der äussere Hohlhandnerv des Zeigefingers (*Nerv. volaris externus s. radialis indicis*).
13. Der innere Hohlhandnerv (*Nerv. volaris internus s. ulnaris indicis*) desselben.
14. Der äussere Hohlhandnerv des Mittelfingers (*Nerv. volaris radialis digiti medii*).
15. Der innere desselben (*Nerv. volaris ulnaris digiti medii*).
16. Der äussere Hohlhandnerv des Ringfingers (*Nerv. volaris radialis digiti annularis*).
17. Eine Verbindung zwischen den beiden letzten Nerven.
18. 18. Zweige der Fingernerven, welche zu den Zwischenfingerfalten gehen. Diese bisherigen Fingernerven entstehen aus dem Mittelarmnerven.
19. Ein Theil des Rückenastes des Ellenbogennerven (*Ram. dorsalis ulnaris*).
20. Der Hohlhandast des Ellenbogennerven (*Ram. vorlaris nervi ulnaris*), welcher neben dem Erbsenknochen (*Os pisiforme*) von dem gemeinschaftlichen Hohlhandband entblösst worden ist.
21. Zweige des oberflächlichen Hohlhandastes (*Rami cutanei nervi superficialis volaris ulnaris*).
22. 22. Der lange innere Hohlhandnerv des kleinen Fingers (*Nerv. volaris internus s. ulnaris digiti minimi*).
23. Zweige desselben zur Haut der Hohlhand.
24. Der äussere Hohlhandnerv des kleinen Fingers (*Nerv. volaris externus s. radialis digiti minimi*).
25. Der innere Hohlhandnerv des Ringfingers (*Nerv. volaris internus s. ulnaris digiti annularis*). — Diese Fingernerven (22—25) entstehen aus dem oberflächlichen Hohlhandast des Ellenbogennerven.

ERKLÄRUNG DER SECHSTEN KUPFERTAFEL.

Erste Figur.

Das Bauchstück eines Mannes, von dem zweiten Bauchwirbel an, an welchem der linke ungenannte Knochen mit den weichen Theilen weggenommen worden ist, so dass man die in der Beckenhöhle liegenden Theile sieht, welche mit den Nerven, so wie die äussern Genitalien, vorzüglich dargestellt worden sind.

A. Der untere Theil des zweiten Bauchwirbels, welcher durchsägt worden ist.

B. Der fünfte Bauchwirbel (*Vertebra lumbaris quinta*).

C. C. Die vordere Fläche des Kreuzknochens (*Os sacrum*), noch mit der dicken faserigen Knochenhaut überzogen.

D. Die seitliche Fläche des Kreuzknochens.

E. Der Steissknochen (*Os coccygis*), noch zum Theil von dem Steissknochenmuskel bedeckt.

F. Der nahe an der Symphise durchsägte Schamknochen.

G. G. Der Mastdarm (*Intestinum rectum*).

H. Die Harnblase (*Vesica urinaria*).

a. Der linke abgeschnittene Harnleiter (*Ureter*).

I. Die Vorsteherdrüse (*Prostata*).

K. Das linke Saamenbläschen (*Vesicula seminalis*).

L. Der Hodensack (*Scrotum*), worin die Hoden noch enthalten sind.

M. Die Scheidewand des Hodensackes (*Septum scroti*).

N. Die Zellkörper der Ruthe (*Corpora cavernosa penis*).

O. Das Hängeband desselben (*Lig. suspensorium penis*).

P. Die abgeschnittene linke Wurzel des Zellkörpers oder linker Zellkörper (*Corpus cavernosum sinistrum*), noch mit einem Theile des anhängenden Ruthenhebers (*M. Ischiocavernosus*).

Q. Die Harnröhre (*Urethra*), umgeben von ihren Zellkörper (*Corpus cavernosum urethrae*).

R. Der Isthmus derselben (*Isthmus urethrae*).

S. Die Eichel der Ruthe (*Glans penis*).

T. Der Saamenstrang (*Funiculus spermaticus*), umgeben von den Scheidehäuten.

b. Der Saamengang (*Ductus s. Vas deferens*).

c. Die innere Saamenarterie (*Art. spermatica interna*) abgeschnitten.

d. Die abgeschnittene Saamenvene (*Ven. spermatica interna*).

U. U. U. Die umgelegte äussere Haut von dem untern Ende der Ruthe an, längs dem Hodensacke und der innern Seite des linken Gesässes bis zum Kreuzknochen.

e. Der viereckige Lendenmuskel (*M. Quadratus lumborum*).

f. f. Die Zwischenquermuskeln der Lendenwirbel (*M. Intertransversarii lumbales*).

g. Der gemeinschaftliche Rückgratsstrecker (*M. Sacrolumbalis*).

h. Ein Theil des zurückgelegten Steissknochenmuskels (*M. Coccygeus*).

i. i. Der äussere Afterschliesser (*M. Sphincter ani externus*).

k. Ein Theil des Afterhebers (*Levator ani*) der rechten Seite.

l. Der Harnschneller (*Accelerator urinae s. M. Bulbocavernosus*).

m. Das untere Ende der Aorta.

n. n. Die abgeschnittenen Hüftarterien.

Nerven.

1. Der bei dem dritten Lendenknoten (*Ganglion lumbale tertium*) abgeschnittene Stamm des Gangliennerven (*Nerv. gangliosus s. sympathicus maximus*).
2. Verbindungszweige des Knotens, welche zum zweiten und dritten Bauchwirbel- oder Lendennerven gehen.
3. Zweige des Knotens (*Rami ganglii lumbalis tertii*), welche in die Aorta dringen.
4. 4. Zweige desselben, welche sich mit den von dem Solargeflechte an der Aorta herabkommenden Aesten vereinigen.
5. Der fünfte Lendenknoten (*Gangl. lumbale quintum*).
6. Der erste Kreuzknochenknoten (*Gangl. sacrale primum*).
7. Der dritte Kreuzknochenknoten (*Gangl. sacrale tertium*), unter welchem der Stamm der Gangliennerven abgeschnitten worden ist.
8. Die Aeste, welche von dem Solargeflechte herabkommen und das untere Aortengeflechte (*Plex. aorticus inferior*) bilden.
9. Das sich nicht immer so schön bildende Hüftbeckengeflechte (*Plex. ilio-hypogastricus*).
10. 10. Das linke Beckengeflechte (*Plex. hypogastricus*).
11. Der Zweig desselben, welcher an dem Saamengang in die Höhe geht. Die übrigen Zweige, welche an die innern Theile des Beckens treten, sind leicht zu erkennen.
12. Der vordere oder Bauchast des zweiten Bauchwirbelnerven (*Ram. anterior s. abdominalis nervi lumbaris secundi*).
13. Der vordere Ast des dritten Bauchwirbelnerven (*Ram. anterior nervi lumbaris tertii*).
14. Die Verbindung beider Aeste oder die zweite Lendennervenschlinge (*Ansa lumbalis secunda*).
15. Der vordere Ast des vierten Bauchwirbelnerven (*Ram. anterior nervi lumbaris quarti*).
16. Die Verbindung mit dem dritten Bauchwirbelnerven oder die dritte Lendennervenschlinge (*Ansa tertia lumbalis*).
17. Der vordere Ast des fünften Bauchwirbel- oder Lendennerven (*Ram. anterior nervi lumbaris quinti*).
18. Die Verbindung mit dem vierten Bauchwirbelnerven oder die vierte Lendenschlinge (*Ansa quarta lumbalis*).
19. Der abgeschnittene Schaamschenkelnerv (*Nerv. genito-cruralis*).
20. Desgleichen der vordere äussere Hautnerv des Oberschenkels (*Nerv. cutaneus externus anterior femoris*).
21. Desgleichen der Hüftlochnerv (*Nerv. obturatorius*).
22. Desgleichen der Schenkelnerv (*Nerv. cruralis*).
23. Der vordere Ast des ersten Kreuzknochennerven (*Ram. anterior nervi sacralis primi*).
24. Der vordere Ast des zweiten Kreuzknochennerven (*Ram. anterior nervi sacralis secundi*).
25. Der vordere Ast des dritten Kreuzknochen- oder Beckenwirbelnerven (*Ram. anterior nervi sacralis tertii*).
26. Der vordere Ast des vierten Kreuzknochennerven (*Ram. anterior nervi sacralis quarti*).
27. Der vordere Ast des fünften Kreuzknochennerven (*Ram. anterior nervi sacralis quinti*).
28. Aeste des vordern Astes des dritten Kreuzknochennerven, welche sich theils mit dem Beckengeflechte (10) vereinigen, theils als Harnblasennerven (*Nervi vesicales*), Mastdarmnerven (*Nervi haemorrhoidales*), Saamenbläschennerven (*Nervi vesiculae seminalis*) u. s. w. verlaufen.
29. Aeste des vierten Kreuzknochennerven (*Rami nervi sacralis quarti*), welche sich theils mit den vorigen vereinigen, theils zum Mastdarm und den Afterheber verbreiten.
30. Der Ast des vierten Sacralnerven, welcher zwischen dem Steissknochenmuskel und dem Afterheber hindurch dringt und sich in der Haut zwischen dem Steissknochen und Gesässe verbreitet.
31. Eine Verbindung zwischen einem Zweige des vierten und fünften Sacralnerven, woraus ein Aestchen entsteht, das sich, indem es durch den Steissknochenmuskel dringt, mit dem vordern Aste des Steissknochennerven zusammen fliesst.
32. Fortsetzung des Astes aus der vorigen Vereinigung der Aeste, welcher sich in der Haut neben und vor dem Steissknochen verbreitet.
33. Das Hüftgeflechte (*Plex. ischiadicus*), dessen Nerven abgeschnitten worden sind.
34. Das Schamgeflechte (*Plex. pudendus*).

35. Der gemeinschaftliche Schamnerv (*Nerv. pudendus communis*).
36. Der untere oder innere Schamnerv (*Nerv. pudendus inferior s. superficialis*).
37. Der obere oder äussere Schamnerv oder Ruthennerv (*N. pudendus superior s. penis*).
38. Wo derselbe unter der Schamknochenvereinigung hervor kommt.
39. 39. 39. Abgeschnittene Zweige desselben, welche in die Haut der Ruthe übergehen.
40. Diejenigen Zweige, welche in die Eichel dringen.
41. Der abgeschnittene gemeinschaftliche Hautnerv des Oberschenkels, welcher hier aus dem dritten und vierten Sacralnerven und dem Schamgeflechte entsteht.
42. Der untere Mastdarmnerv (*Nerv. haemorrhoidalis inferior*).
43. 43. Verbindungen desselben mit dem untern Schamnerven.

Zweite Figur.

Die männliche Ruthe von einem Neger, an welcher die Nerven dargestellt worden sind. Die Ruthe ist durch Aufblasen im erigirten Zustande dargestellt, und die Eichel von hinten nach vorn umgelegt worden.

A. A. Die von dem untern Rande des Beckens abgeschnittenen Zellkörper der Ruthe (*Corpora cavernosa penis*).
B. Die durchschnittene Harnröhre (*Urethra*).
C. Die Eichel (*Glans*), welche hinten von den Zellkörpern getrennt und mit der Krone umgelegt worden ist.
a. a. Die hinten und vorn abgeschnittene Rückenvene der Ruthe (*Ven. dorsalis penis*).

Nerven.

1. Der abgeschnittene rechte Ruthennerv (*Nerv. penis dexter*).
2. Der linke Ruthennerv (*Nerv. penis sinister*).
3. 3. Abgeschnittene Aeste, welche zur Haut der Ruthe gehen.
4. 4. Zweige, welche sich hinter die Ruthenvene begeben.
5. Ein Hautzweig, welcher sich unten in die Haut der Ruthe verbreitet.
6. 6. Der äussere Ast des Ruthennerven (*Ram. externus nervi penis*) beider Seiten.
7. 7. Der innere Ast (*Ram. internus*) desselben.
8. 8. Das linke Ruthengeflechte (*Plex. dorsalis penis sinister*), welches nach aussen ausgedehnt worden ist.
9. 9. Das rechte Ruthengeflechte (*Plex. dorsalis dexter*), welches sich noch in der natürlichen Lage befindet.
10. 10. 10. Hautzweige (*Rami cutanei*) der Geflechte.
11. Endzweige, welche von oben oder hinten in die Eichel dringen.
12. Ein dergleichen Zweig, welcher sich plötzlich in mehrere theilt.

Dritte Figur.

Der linke Fuss von der Rückenfläche angesehn, mit den oberflächlichen Nerven derselben und noch mit der Fussrückenbinde überzogen, so wie an der grossen Zehe der Nagel weggenommen worden ist.

A. Der innere Knöchel (*Malleolus internus*).
B. Der äussere Knöchel (*Malleolus externus*).
C. C. Der Hautschnitt längs dem äussern Rande des Fusses.
D. Hautschnitt der Ferse.

Nerven.

1. Endzweige des innern grossen Hautnerven oder des Rosennerven (*Rami nervi sapheni*).
2. Der durchschnittene oberflächliche Wadenknochennerv (*Nerv. peronaeus superficialis*).
3. Der äussere Ast desselben oder der mittlere Hautnerv des Fussrückens (*Ram. externus s. Nerv. dorsalis pedis medius*).
4. Der innere Ast oder der innere Hautnerv des Fussrückens (*Nerv. dorsalis pedis internus*).
5. Eine Verbindung des letztern mit dem äussern Fussrückennerven.
6. Der innere Rückennerv der grossen Zehe (*Nerv. dorsalis internus s. tibialis halucis*).
7. Die Fortsetzung desselben auf dem Rücken der Zehe.
8. Der Endast des tiefen Wadenknochennerven (*Nerv. peroneus profundus*); hier ungewöhnlich stark.
9. Die Verbindung desselben mit dem innern Hautnerven des Fussrückens (4).
10. Ein Ast, welcher sich vorzüglich in der Haut längs dem innern Rande des Fusses verbreitet.
11. Der äussere Rückennerv der grossen und der innere der zweiten Zehe (*Nerv. dorsalis externus halucis et internus digiti secundi*), welche aus der Verbindung 9 entstehen.
12. Der äussere Rückennerv der zweiten und der innere der dritten Zehe (*Nerv. dorsalis externus digiti secundi et internus digiti tertii*), welche hier ungewöhnlich aus dem tiefen Wadenknochennerven kommen.
13. Der äussere Fussrückennerv (*Nerv. dorsalis externus pedis*), welcher aus der Vereinigung des äussern Hautnerven und des langen Hautnerven der Wade oder des Unterschenkels entsteht.
14. 14. Hautzweige desselben, welche sich in die Haut der Ferse verbreiten.
15. Der äussere lange Ast, der längs dem äussern Rande des Fusses verläuft und zur Haut Zweige gibt.
16. Der äussere Rückennerv der kleinen Zehe (*Nerv. dorsalis externus digiti minimi*) als Fortsetzung des vorigen Astes.
17. Der innere Ast oder der Verbindungsast des äussern Fussrückennerven (*Ram. internus s. communicans nervi dorsalis externi*); hier stärker als gewöhnlich.
18. Der äussere Rückennerv der dritten Zehe (*Nerv. dorsalis externus digiti tertii*).
19. Der innere und äussere Rückennerv der vierten Zehe (*Nerv. dorsalis internus et externus digiti quarti*).
20. Der innere Rückennerv der kleinen Zehe (*Nerv. dorsalis internus digiti minimi*).
21. 21. Zweige, welche von dem innern und äussern Sohlennerven der grossen Zehe kommen und sich in der Haut unter dem Nagel verbreiten.

Vierte Figur.

Der linke Fuss mit der Hohlfläche und ihren Nerven dargestellt; an dem untern Ende des an dem Fusse befindlichen Unterschenkels ist der Stamm des Tibialnerven durch Zurücklegung der Flechsenbinde frei gemacht worden, so wie die Aponeurose des Hohlfusses noch in ihrer Ausbreitung und die unter derselben hervorkommenden Zehennerven zu sehen sind.

A. Der innere Knöchel (*Malleolus internus*).
B. Der zurückgelegte Theil der Unterschenkelbinde (*Fascia cruris*).
C. Ein Theil der Achillissehne (*Tendo Achillis*).
D. Die dicke Fetthaut der Ferse (*Panniculus adiposus calcis*).
E. Die Aponeurose des Hohlfusses (*Aponeurosis plantaris*), neben welcher der Abzieher der grossen Zehe (*Abductor halucis*) und der der kleinen Zehe (*Abductor digiti minimi*) mit Aponeurosen überzogen zu sehen sind.

Nerven.

1. Der Schienknochennerv (*Nerv. tibialis*).
2. Ein gemeinschaftlicher Hautast für die Ferse (*Ram. cutaneus calcis*).
3. Ein hinterer Hautzweig für den Hohlfuss (*Ram. cutaneus plantaris posterior*), welcher mit dem vorigen verbunden ist.
4. Der innere Hohlfuss- oder Sohlennerv (*Nerv. plantaris internus*).
5. Der äussere Sohlennerv (*Nerv. plantaris externus*).
6. Der innere lange Ast des innern Sohlennerven (*Ram. longus internus plantaris*), welcher längs dem innern Rande des Hohlfusses verläuft.
7. Der innere Sohlennerv der grossen Zehe (*Nerv. plantaris internus halucis*).
8. Ein Zweig desselben, welcher unter die Sehne des Beugers der grossen Zehe tritt und in das zweite Zehengelenk dringt.
9. Zweige, welche sich um das Nagelglied nach oben zur Haut unter dem Nagel herumschlagen.
10. Ein abgeschnittener Hautzweig von dem innern Sohlennerven.
11. Drei Aeste des innern Sohlennerven (*Rami nervi plantaris interni*), welche sich wieder in Sohlennerven der Zehen spalten.
12. Eine ungewöhnliche Verbindung zwischen dem innern der vorigen Aeste und dem innern Sohlennerven der grossen Zehe.

13. Der äussere Sohlennerv der grossen Zehe (*Nerv. plantaris externus halucis*).
14. Ein Zweig desselben, welcher zum zweiten Gelenke der grossen Zehe geht.
15. Der innere und äussere Sohlennerv der zweiten Zehe (*Nerv. plantaris internus et externus digiti secundi*).
16. Der innere und äussere Sohlennerv der dritten Zehe (*Nerv. plantaris internus et externus digiti tertii*).
17. Der innere Sohlennerv der vierten Zehe (*Nerv. plantaris internus digiti quarti*).
18. Ein Hautzweig des Hohlfusses, von dem äussern Schenkelnerven entstehend.
19. Desgleichen, welcher sich mehr gegen den äussern Rand des Hohlfusses verbreitet.
20. Der äussere oberflächliche lange Ast des äussern Sohlennerven (*Ram. externus longus nervi plantaris externi*).
21. Der äussere Sohlennerv der kleinen Zehe (*Nerv. plantaris externus digiti minimi*), welcher die Fortsetzung des vorigen Astes ist.
22. Der mittlere oberflächliche Ast des äussern Sohlennerven (*Ram. medius nervi plantaris externi*).
23. Der äussere Sohlennerv der vierten Zehe (*Nerv. plantaris externus digiti quarti*).
24. Der innere Sohlennerv der kleinen Zehe (*Nerv. plantaris internus digiti minimi*).

ERKLÄRUNG DER SIEBENTEN KUPFERTAFEL.

Erste Figur.

Der untere Theil der Wirbelsäule eines Mannes, von dem ersten Lendenwirbel bis zum Steissknochen herab, unten ist die Haut von der Gegend des Kreuzknochens bis zum After zurück gelassen und gelegt worden; der Rückenmarkskanal dieses Theiles ist durch Wegnahme der Körper von vorn geöffnet worden, so dass man das untere Ende des Rückenmarkes und die Nervenwurzeln, von dem ersten Bauchwirbelnerven an bis zum Steissknochennerven herab, deutlich sieht. Die vordern Aeste dieser Nerven der rechten Seite sind etwas in die Höhe gezogen, um den Abgang der hintern Aeste zu sehen.

A. A. Der abgesägte Bogen des ersten Bauchwirbels (*Vertebra lumbaris prima*).
B. B. Der des fünften Bauchwirbels (*Vertebra lumbaris quinta*).
C. C. Der des ersten Stückes des Kreuzknochens (*Pars superior ossis sacri*).
D. D. Der des untern Stückes des Kreuzknochens (*Pars inferior ossis sacri*).
E. E. Die Hörner des Kreuz- und des Steissknochens (*Cornua sacralia et coccygea*).
F. Die übrigen Stücke des Steissknochens (*Os coccygis*).
G. G. G. Die hintern Löcher des Kreuzknochens (*Foramina sacralia posteriora*).
H. Das zurückgelassene Stachelkreuzknochenband (*Lig. spinoso-sacrum*) mit dem Steissknochenmuskel (*M. coccygeus*).
I. Der hintere Theil des Afterhebers (*Levator ani*).
K. Der äussere Afterschliesser (*M. Sphincter ani externus*).
L. Die Mündung des Afters (*Orificium ani*) von oben zu sehen, indem der Mastdarm dicht über derselben weggeschnitten worden ist.
M. M. M. Die innere Fläche der äussern Haut, welche von der Gegend des Kreuzknochens bis zum After geht.
a. a. a. Durchschnitt der festen Rückenmarkshaut (*Dura mater spinalis*).
b. Das Ende derselben oder die Spitze des Sackes, welchen sie bildet.
c. c. Das Band des Rückenmarksackes.
d. Der untere Theil des Rückenmarkes (*Medulla spinalis*).
e. Der Rückenmarkzapfen (*Conus medullae spinalis*).
f. f. Der Rückenmarksfaden.

Nerven.

1. Der rechte erste Bauchwirbelnerv (*Nerv. lumbaris primus dexter*).
2. Der abgeschnittene vordere Ast (*Ram. anterior s. abdominalis*) desselben.
3. Der hintere oder Lendenast (*Ram. posterior s. lumbalis*).
4. Der innere Zweig (*Ram. internus posterior*) des hintern Astes.
5. Der äussere Zweig desselben (*Ram. externus posterior*).
6. Der rechte fünfte Bauchwirbelnerv (*Nerv. lumbaris quintus dexter*).
7. Der abgeschnittene vordere Ast desselben (*Ram. anterior*).
8. Der hintere Ast desselben (*Ram. posterior*).
9. Der innere Zweig des hintern Astes (*Ram. internus posterior*) und
10. der äussere Zweig des hintern Astes (*Ram. externus posterior*) des fünften Bauchwirbelnerven.
11. Der vordere Ast des linken ersten Bauchwirbelnerven (*Ram. anterior s. lumbalis nervi lumbaris primi sinistri*).
12. Der Verbindungsast (*Ram. communicans*) mit dem zweiten Lumbalnerven.
13. Der abgeschnittene Hüft-Beckennerv (*Nerv. ileo-hypogastricus*).
14. Der vordere Ast des zweiten Bauchwirbelnerven (*Ram. anterior nervi lumbaris secundi*).
15. Der Verbindungsast (*Ram. communicans*) desselben mit dem dritten Lumbalnerven.
16. Der vordere Ast des dritten Bauchwirbelnerven (*Ram. anterior nervi lumbaris tertii*).
17. Der Verbindungsast desselben mit dem vierten Lumbalnerven.
18. Der vordere Ast des vierten Bauchwirbelnerven (*Ram. anterior nervi lumbaris quarti*).
19. Der Verbindungsast desselben mit dem fünften Lumbalnerven.
20. Der vordere Ast des fünften Bauchwirbelnerven (*Ram. anterior s. lumbalis nervi lumbaris quinti*).
21. Der abgeschnittene vordere äussere Hautnerv des Oberschenkels (*Nerv. cutaneus anterior externus femoris*).
22. Der abgeschnittene Schenkel- und der Hüftlochnerv (*Nerv. cruralis et obturatorius*).
23. Der rechte erste Kreuzknochen- oder Beckenwirbelnerv (*Nerv. sacralis primus dexter*).
24. Der vordere Ast desselben (*Ram. anterior*).
25. Der hintere Ast desselben (*Ram. posterior nervi sacralis primi*).
26. Der rechte fünfte Kreuzknochennerv (*Nerv. sacralis quintus*).
27. Der vordere Ast (*Ram. anterior*) und
28. der hintere Ast (*Ram. posterior*) desselben.
29. Der vordere Ast des linken ersten Kreuzknochennerven (*Ram. anterior nervi sacralis primi sinistri*).
30. Der vordere Ast des dritten Kreuzknochennerven (*Ram. anterior nervi sacralis tertii*).
31. 31. Das Hüftgeflecht (*Plex. ischiadicus*).

32. Der vordere Ast des linken vierten Kreuzknochennerven (*Ram. anterior nervi sacralis quarti*).
33. Der Verbindungsast desselben, welcher sich mit dem dritten Sacralnerven, und gewöhnlich mit Aesten des Hüftgeflechtes zum Schamgeflechte vereiniget.
34. Die Aeste, welche gewöhnlich das Schamgeflechte bilden, hier aber einfach in die Nerven des Geflechtes übergehen.
35. Der abgeschnittene gemeinschaftliche Schamnerv (*Nerv. pudendus communis*).
36. 36. Der untere Mastdarmnerv (*Nerv. haemorrhoidalis inferior*); die zwei Aeste, welche aus dem Aste 33. und der Verbindung 34. kommen, sind Wurzeln des untern Hämorrhoidalnerven.
37. Zweige des untern Hämorrhoidalnerven (*Rami nervi haemorrhoidalis inferioris*) zum After und Haut dieser Gegend.
38. Der abgeschnittene Ast, welcher zwischen den Steissknochenmuskel und dem Afterheber hindurch zur Haut hinter und neben dem After gelangt.
39. Der Ast für den Afterheber (*Ram. musculi levatoris ani*).
40. Der hintere Ast des linken fünften Kreuzknochennerven (*Ram. anterior nervi sacralis quinti sinistri*).
41. Der vordere Ast (*Ram. anterior*) desselben.
42. Die Verbindung desselben mit dem vordern Aste des vierten Sacralnerven zu einem gemeinschaftlichen Aste (*Ram. communis nervi sacralis quarti et quinti*), welcher etwas abgezogen worden ist.
43. 43. Der äussere Ast desselben, der unten den Steissknochenmuskel durchbohrt.
44. Der innere Ast desselben, welcher dicht neben und dann vor dem Steissknochen herab geht und Zweige giebt, die sich mit dem untern Ende des Gangliennerven (62. 63) verbinden.
45. Die hintern Zweige dieses Astes, welche sich um den Steissknochen herum biegen und gewöhnlich sich mit dem äussern Aste 43. und dem gemeinschaftlichen Aste des hintern Astes des fünften Sacral- und des Steissknochennerven vereinigen.
46. Die abgeschnittenen Aeste des rechten vierten Sacralnerven, welche auf der linken Seite 33. 38. zu sehen sind.
47. Ein besonderer Hautast, welcher gewöhnlich ein Ast des untern Mastdarmnerven ist, und hier für sich bis zur Haut der Aftergegend sich verbreitet.
48. Ein Hautzweig des vierten Sacralnerven, der gewöhnlich aus dem gemeinschaftlichen Aste (49) des vierten und fünften Sacralnerven entsteht und sich, wie der äussere Zweig 43., in der Haut zwischen dem Steissknochen und dem After endet.
49. Die Vereinigung des vordern Astes des vierten und fünften Kreuzknochen- und des Steissknochennerven.
50. Der äussere Ast des aus der Vereinigung 49. entstehenden gemeinschaftlichen Astes.
51. Der innere Ast desselben (vergl. 43. 44).
52. Der rechte Steissknochennerv (*Nerv. occygeus dexter*).
53. Der linke Steissknochennerv (*N. coccygeus sinister*).
54. Der vordere Ast (*Ram. anterior*).
55. Der hintere Ast (*Ram. posterior*) desselben.
56. Der in der Gegend des letzten Brustwirbels abgeschnittene Stamm des Gangliennerven (*Nerv. gangliosus s. sympathicus*).
57. Der erste Lendenknoten (*Ganglion lumbale primum*).
58. Der fünfte Lendenknoten (*Gangl. lumbale quintum*).
59. Der erste Kreuzknochenknoten (*Gangl. sacrale primum*).
60. Der fünfte Kreuzknochenknoten (*Gangl. sacrale quintum*).
61. 61. Der Steissknochentheil des Gangliennerven (*Pars coccygea nervi gangliosi*) auf beiden Seiten.
62. Ein oberer Steissknochenknoten (*Gangl. coccygeum superius*).
63. Der letzte gemeinschaftliche Steissknochenknoten (*Gangl. coccygeum commune s. infimum*), worin sich die beiden Stämme vereinigen.
64. Eine höhere Verbindung der beiden Steissknochentheile des Gangliennerven.

Zweite Figur.

Der untere Theil des weiblichen Rumpfes, von dem eilften Brustwirbel an bis mit dem obern Theile des rechten Oberschenkels, von hinten und unten angesehen, an welchem auf der rechten Seite, theils durch Wegnahme, theils durch Zurücklegung der Muskeln, vorzüglich die tiefern Nerven dargestellt worden sind. Die Wirbel sind mit dem vielgetheilten Rückgratsmuskel zum Theil bedeckt.

A. Der eilfte Brustwirbel (*Vertebra thoracica undecima*).
B. Der obere rechte Gelenkfortsatz (*Processus articularis superior*).
C. Der Querfortsatz (*Process. transversus*) und
D. der Dornfortsatz (*Process. spinosus*) des eilften Brustwirbels.
E. Der Bauch- oder Lendenwirbel (*Vertebra lumbaris prima*).
F. Der fünfte Bauchwirbel (*Vertebra lumbaris quinta*); die erwähnten Fortsätze eines jeden Wirbels sind zu erkennen.
G. Die rechts noch sichtbare Verbindung des fünften Bauchwirbels und des Kreuzknochens durch die Gelenkfortsätze.
H. Der Steissknochen (*Os coccygis*).
I. Der Sitzknorren (*Tuberositas ischii*).
K. Der Durchschnitt des Oberschenkelknochens (*Os femoris*).
L. Das Knorrenkreuzknochenband (*Lig. tuberoso-sacrum*).
M. Das Stachelkreuzknochenband (*Lig. spinoso-sacrum*).
N. Die Aftermündung (*Orificium ani*).
O. O. Die äussern Schamlefzen (*Labia externa pudenda*).
P. P. Die innern Schamlefzen (*Labia interna s. Nymphae*).
Q. Der rechte Zellkörper des Kitzlers (*Corpus cavernosum clitoridis*).
R. Die Eichel des Kitzlers (*Glans clitoridis*) noch mit der Vorhaut (*Praeputium*) umgeben.
S. Die Mündung der Harnröhre (*Orificium urethrae*).
T. Der Eingang der Scheide (*Orificium vaginae*).
U. Der Damm oder Mittelfleisch (*Perinaeum*).
V. V. Der Hautschnitt von oben bis unten, und hier um die rechte äussere Lefze herum.
a. a. a. Der vielgetheilte Rückgratsmuskel (*M. Multifidus spinae*).
b. b. Die Zwischenmuskeln der Querfortsätze der Bauchwirbel (*M. Intertransversarii lumbales*).
c. Der äussere Afterschliesser (*M. Sphineter ani externus*).
d. Der Scheidenschnürer (*M. Constrictor Cunni*).
e. e. Der Afterheber (*M. Levator ani*).
f. Der oberflächliche quere Dammmuskel (*M. Transversus perinaei superficialis*).
g. Der Kitzlerheber (*M. Ischiocavernosus clitoridis*).
h. h. Ein festes Fasergewebe, welches von dem absteigenden Aste des Schamknochens in querer Richtung zum Kitzler und Scheide herüber geht.
i. i. i. i. Der durchschnittene und nach oben und unten zurückgelegte grosse Gesässmuskel (*M. Glutaeus maximus*).
k. k. Der durchschnittene und zurückgelegte mittlere Gesässmuskel (*M. Glutaeus medius*).
l. l. Der kleine Gesässmuskel (*M. Glutaeus minimus*).
m. Der birnförmige Muskel (*M. Pyriformis*).
n. Der durchschnittene obere Zwillingsmuskel (*M. Gemellus superior*).
o. Der untere Zwillingsmuskel (*M. Gemellus inferior*).
p. Der äussere Theil des innern Hüftlochmuskels (*M. Obturator internus*).
q. Der viereckige Schenkelmuskel (*M. Quadratus femoris*).
r. Der lange Kopf des zweiköpfigen Schenkelmuskels (*Caput longum bicipitis*).
s. Der halbsehnige Schenkelmuskel (*M. Semitendinosus*).
t. Der obere Theil des grossen Anzieher des Oberschenkels (*M. Abductor magnus femoris*).

Nerven.

1. Der vordere oder Zwischenrippenast des eilften Brustwirbelnerven (*Ram. intercostalis nervi thoracis undecimi*).
2. Beide Aeste des Rückenastes (*Ramus externus et internus dorsalis*) desselben.
3. Der innere Zweig des Rückenastes des zwölften Brustwirbelnerven (*Ram. internus dorsalis nervi thoracis duodecimi*).
4. Der äussere Zweig des Rückenastes (*Ram. externus dorsalis*) desselben.
5. Der innere Zweig des hintern oder Lendenastes des ersten Bauchwirbelnerven (*Ram. internus posterior s. lumbalis nervi abdominalis s. lumbaris primi*).
6. Der äussere Zweig des hintern Astes (*Ram. externus posterior*) desselben.
7. Der innere Zweig des Lendenastes des zweiten Brustwirbelnerven (*Ram. internus posterior s. lumbalis nervi lumbaris secundi*).

8. Der äussere hintere Lendenast (*Ram. externus lumbalis*) desselben.
9. Die Verbindung desselben mit dem des ersten Lumbarnerven.
10. Ein Muskelzweig, welcher sich in den gemeinschaftlichen Rückgratsstrecker verbreitete.
11. Der innere hintere Ast des dritten Bauch- oder Lendenwirbelnerven (*Ram. internus posterior nervi lumbaris tertii*).
12. Der äussere hintere Ast (*Ram. externus posterior*) desselben.
13. Die Verbindung desselben mit dem des zweiten Lumbarnerven.
14. Der innere hintere Ast des vierten Lendenwirbelnerven (*Ram. internus posterior nervi lumbaris quarti*).
15. Der äussere hintere Ast (*Ram. externus posterior*) desselben.
16. Die Verbindung mit dem des dritten Lumbarnerven.
17. Der innere hintere Ast des fünften Lendenwirbelnerven (*Ram. internus posterior nervi lumbaris quinti*).
18. Der äussere hintere Ast (*Ram. externus posterior*) desselben, welcher in den hintern Ast des Sacralnerven übergeht.
19. Die abgeschnittenen äussern hintern Aeste der drei ersten Bauchwirbelnerven oder eigentlich die obern Hautnerven des Gesässes (*Nervi cutanei glutaei superiores*).
20. Der gemeinschaftliche Stamm, welcher aus den hintern Aesten der Kreuzknochennerven gebildet wird.
21. Der hintere Ast des dritten und vierten Kreuzknochennerven (*Ram. posterior nervi sacralis tertii et quarti*), welche den gemeinschaftlichen Stamm für die hintern Hautnerven des Gesässes bilden helfen.
22. Fortsetzung des gemeinschaftlichen Stammes der hintern Sacraläste; dieser Theil desselben, von der Bezeichnung an, wird gewöhnlich von dem hintern Aste des fünften Sacral- und dem des Steissknochen gebildet.
23. Zwei Aeste, welche den grossen Gesässmuskel durchbohren und sich als hintere Hautnerven des Gesässes (*Nervi cutanei glutaei posteriores*) in der Haut des Gesässes verbreiten.
24. Die Hautzweige des untern Theiles des Stammes, welche sich in der Haut über dem Steissknochen verbreiten.
25. Ein Endzweig des äussern Zweiges des gemeinschaftlichen Astes, welcher von dem vordern Aste des vierten und fünften Sacralnerven (s. Fig. 1. 43.) gebildet wird.
26. Der obere Gesässnerv (*Nerv. glutaeus superior*).
27. Ein Ast desselben, welcher schon im Becken von ihm abging.
28. Der Endast des obern Gesässnerven, welcher in den Flechsenbindenspanner endet.
29. Ein Ast für den obern Theil des grossen Gesässmuskels, welcher hier besonders aus dem Hüftgeflechte entsteht.
30. 30. Das Hüftgeflecht (*Plexus ischiadicus*).
31. Ein Ast, welcher aus der Vereinigung des vordern Astes des fünften Lumbar- und des ersten Sacralnerven entsteht, und sich weiter unten mit dem Hüftgeflechte vereiniget.
32. Der untere Gesässnerv (*Nerv. glutaeus inferior*).
33. Der gemeinschaftliche hintere Hautnerv des Oberschenkels (*Nerv. cutaneus communis posterior femoris*).
34. Der Ast desselben, welcher die drei untern Hautnerven des Gesässes (*Nervi cutanei glutaei inferiores*) giebt.
35. Eine ungewöhnliche Spaltung des gemeinschaftlichen Hautnerven des Oberschenkels.
36. Der Hautzweig, welcher sich unter dem Sitzknorren nach innen wendet, in die äussern Genitalien übergeht, und sich mit dem untern Schamnerven verbindet.
37. Drei hintere Hautäste des Oberschenkels (*Rami cutanei posteriores femoris*), welche sich nach innen verbreiten.
38. Der abgeschnittene gemeinschaftliche hintere Hautnerv des Oberschenkels.
39. Der Ast für den innern Hüftlochmuskel (*Ram. musculi obturatorii interni*).
40. 40. Der Ast für die Zwillingsmuskeln und den viereckigen Schenkelmuskel (*Ram. musculorum gemellorum et quadrati femoris*).
41. Der Hüftnerv (*Nerv. ischiadicus*).
42. Das abgeschnittene Ende desselben.
43. Der gemeinschaftliche Ast für den halbsehnigten, den halbhäutigen und den grossen Anziehemuskel des Oberschenkels (*Ram. communis musculi semitendinosi, semimembranosi et abductoris magni femoris*).
44. Der Ast für den halbsehnigen Muskel (*Ram. musculi semitendinosi*).
45. Der vordere Ast des vierten Kreuzknochennerven (*Ram. anterior nervi sacralis quarti*), welcher aber schon in der Beckenhöhle einen untern Ast des dritten Sacralnerven aufgenommen hat.
46. Das äussere Schamgeflecht (*Plexus pudendalis externus*).
47. Der untere Mastdarmnerv (*Nerv. haemorrhoidalis inferior*), dessen Ursprung hier nicht zu sehen ist, indem er weiter nach innen aus dem Vereinigungsast 45. entsteht.
48. Der gemeinschaftliche Schamnerv (*Nerv. pudendus communis*).
49. Der untere oder oberflächlichere Schamnerv (*Nerv. pudendus inferior s. superficialis*); der obere oder Ruthennerv ist hier nicht zu sehen.
50. Die Verbindung desselben mit einem Hautzweige des gemeinschaftlichen Hautnervens des Oberschenkels.

Dritte Figur.

Die linke Hälfte des weiblichen Beckens mit dem obern Ende des Oberschenkels von vorn und unten angesehen, so dass man den untern Beckenrand wahrnimmt; die äussern Genitalien sind nach der rechten Seite herumgelegt und die Nerven dargestellt worden.

A. Die Schamknochenvereinigung (*Symphisis ossium pubis*).
B. Der Sitzknorren (*Tuberositas ischii*).
C. Der untere Beckenrand.
D. Das mit der Flechsenbinde überzogene obere Ende des Oberschenkels.
E. Das Fettpolster des Schamberges (*Mons veneris*).
F. Die äussern Schamlefzen (*Labia externa pudenda*).
G. Die Aftermündung (*Orificium ani*).
H. Der Kitzler (*Clitoris*).
a. a. Der untere Theil des grossen Gesässmuskels (*M. Glutaeus maximus*).
b. Der äussere Afterschliesser (*M. Sphincter ani externus*).
c. c. Der Afterheber (*M. Levator ani*).
d. Der Scheidenschnürer (*M. Constrictor Cunni*).
e. Der Ruthenheber (*M. Erector clitoridis s. Ischiocavernosus*).
f. Das Fasergewebe, welches vorn von dem untern Beckenrande zur Scheide herüber geht.
g. Zurückgelassenes Fett und Zellgewebe, auf welchem die Nerven in der Haut dieser Gegend endeten.

Nerven.

1. Der untere Mastdarmnerv (*Nerv. haemorrhoidalis inferior*).
2. Der untere Schamnerv (*Nerv. pudendus inferior*).
3. Zurückgelegte Hautzweige desselben, welche sich in der Haut des untern Beckenraumes verbreiteten.
4. Der obere oder äussere Schamnerv oder der Kitzlernerv (*Nerv. pudendus superior s. externus s. clitoridis*), da wo er unter der Schamknochenvereinigung hervorkommt und sich auf dem Rücken des Kitzlers verbreitet.
5. Zwei Zweige des gemeinschaftlichen Hautnerven des Oberschenkels, welche unter dem grossen Gesässmuskel hervorkommen, sich, indem sie sich unter dem Sitzknorren herumbiegen, zu einem Aste vereinigen, welcher unter der Haut des untern Beckenraumes bis zum Schamberg herauf steigt, und sich mit einem Zweige des untern Schamnerven verbindet.
6. Die Verbindung des vorigen mit dem Zweige des untern Schamnerven.

Fig. 2.

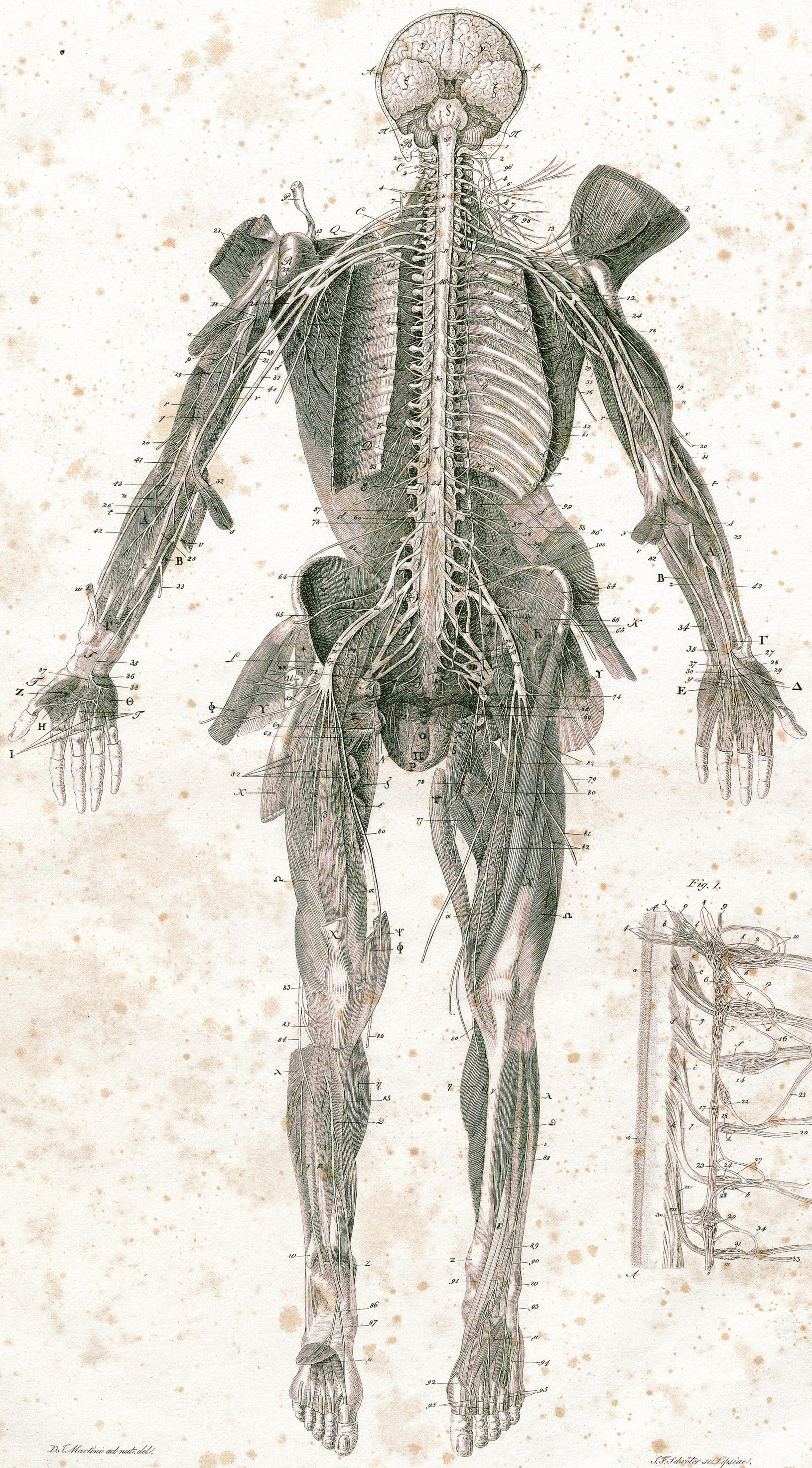

Fig. 1.

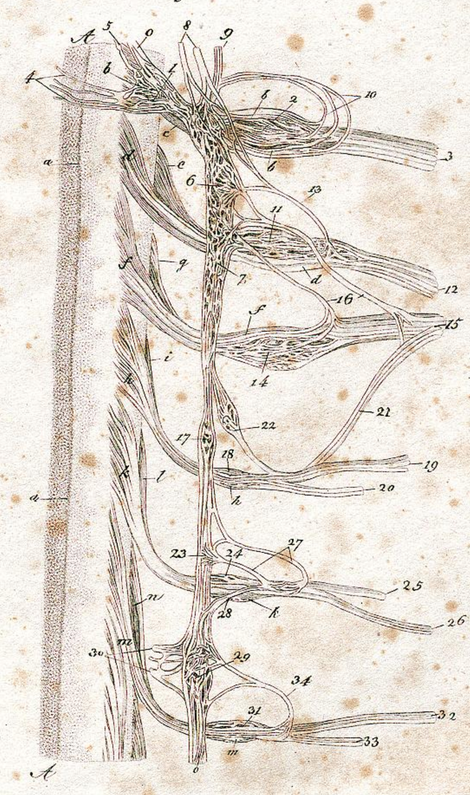

D. I. Martini ad nat. del.

J. F. Schreiter sc. Lipsiae.

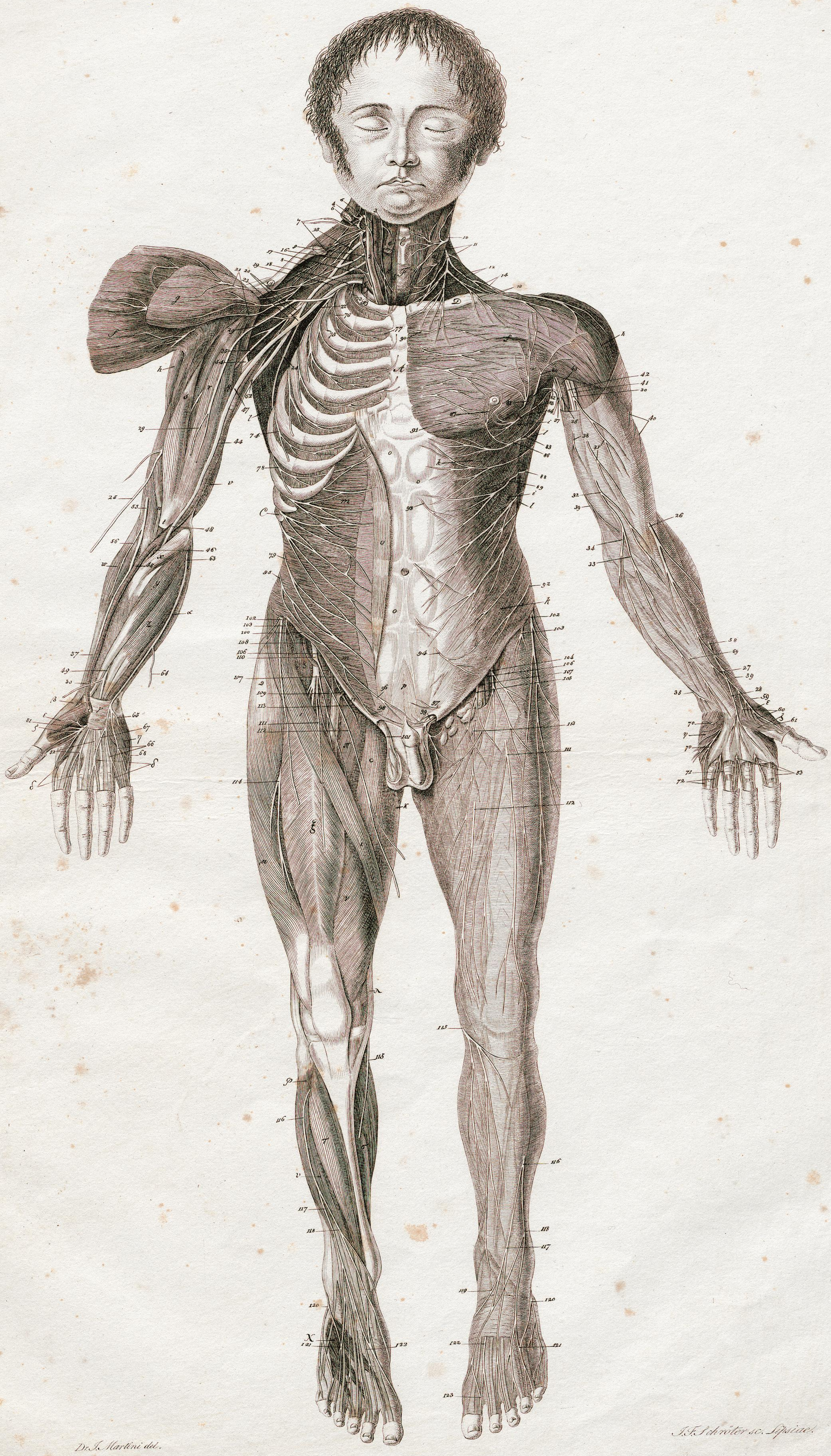

Dr. J. Martini del.

J. F. Schröter sc. Lipsiae.

Taf. III.

D. F. Martini ad nat. del.

J. F. Schröter sc. Lipsiae.

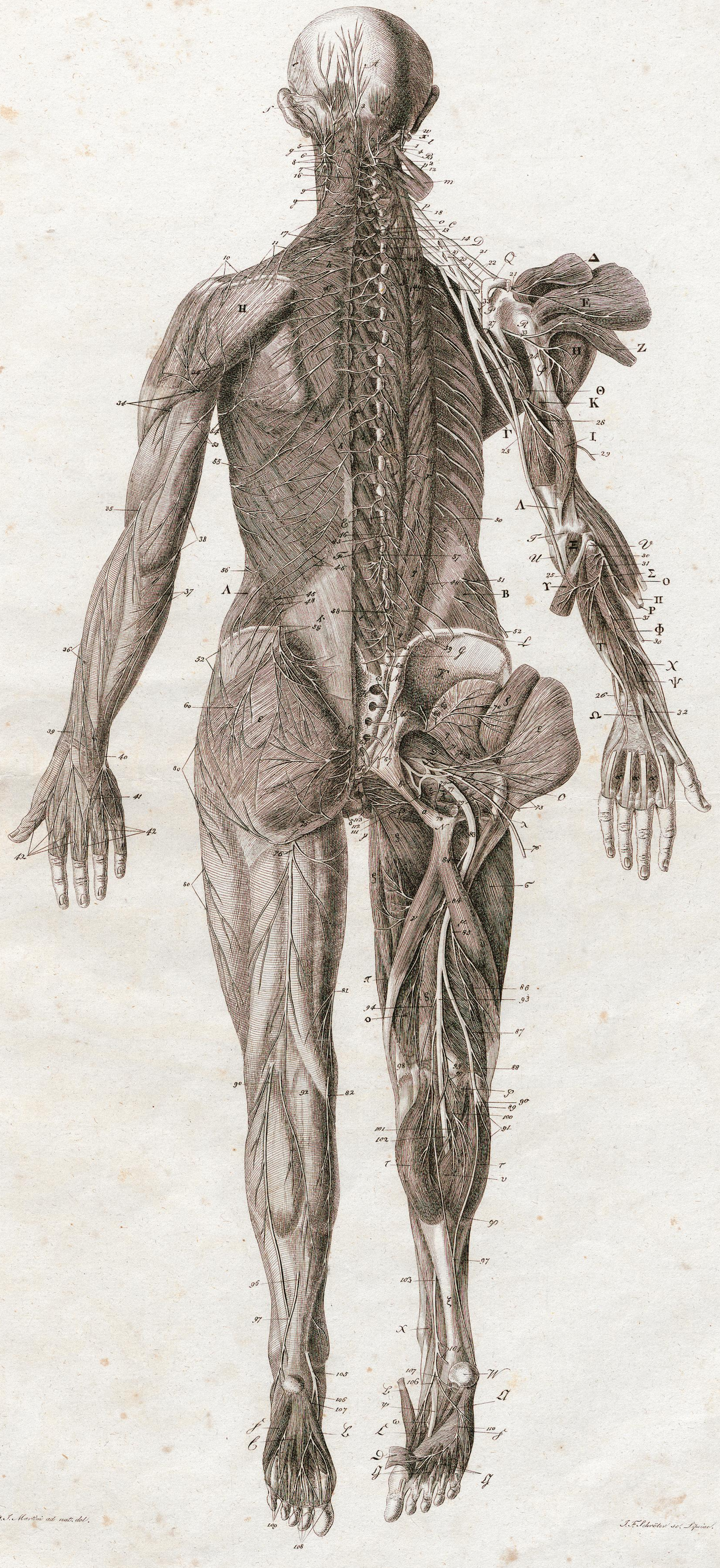

D. J. Martini del. nat. dol.

J. F. Schröter sc. Lipsiae.

Fig. 1.

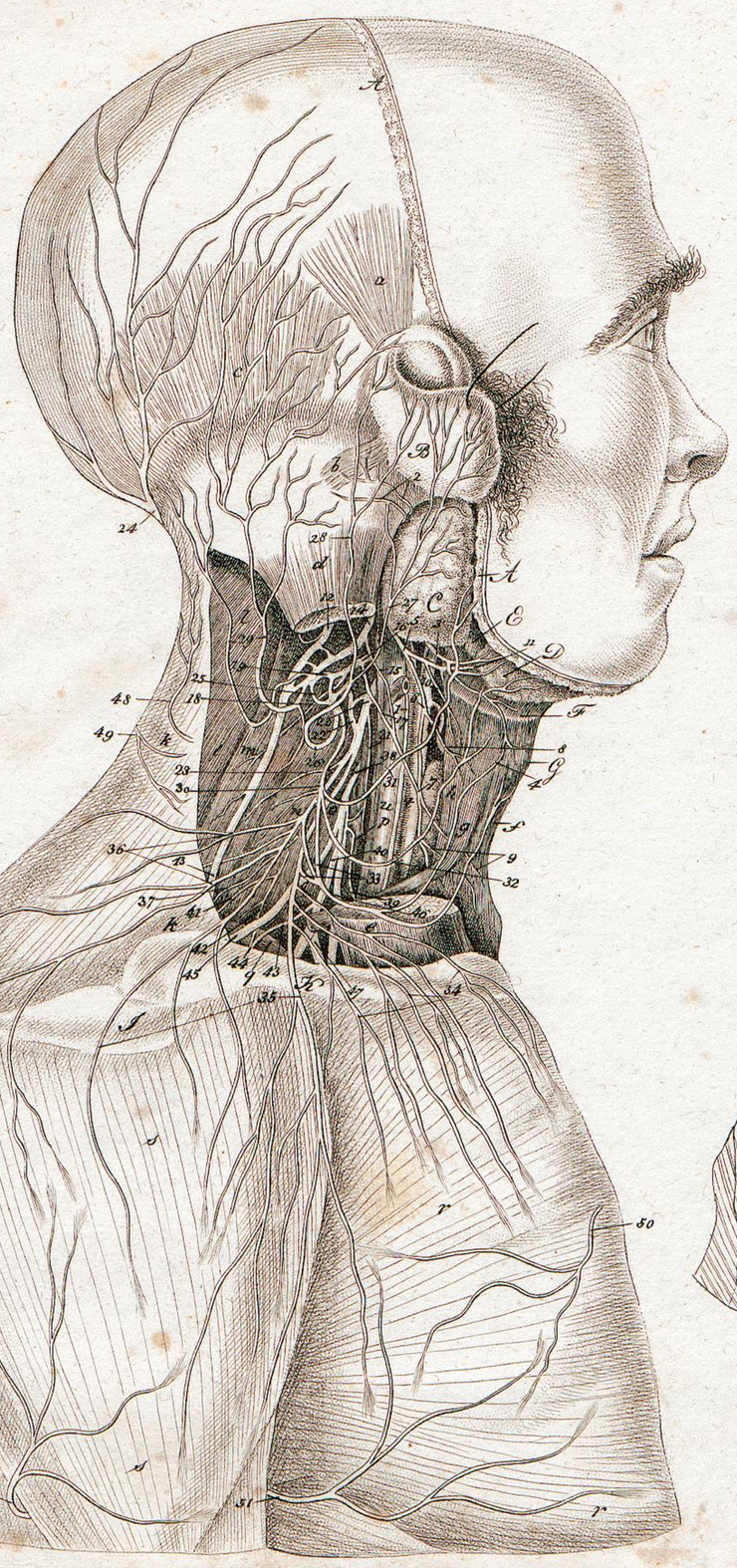

Fig. 2.

Fig. 4.

Fig. 3.

J. F. Schröter ad nat. del. et sc.

Fig. 1.

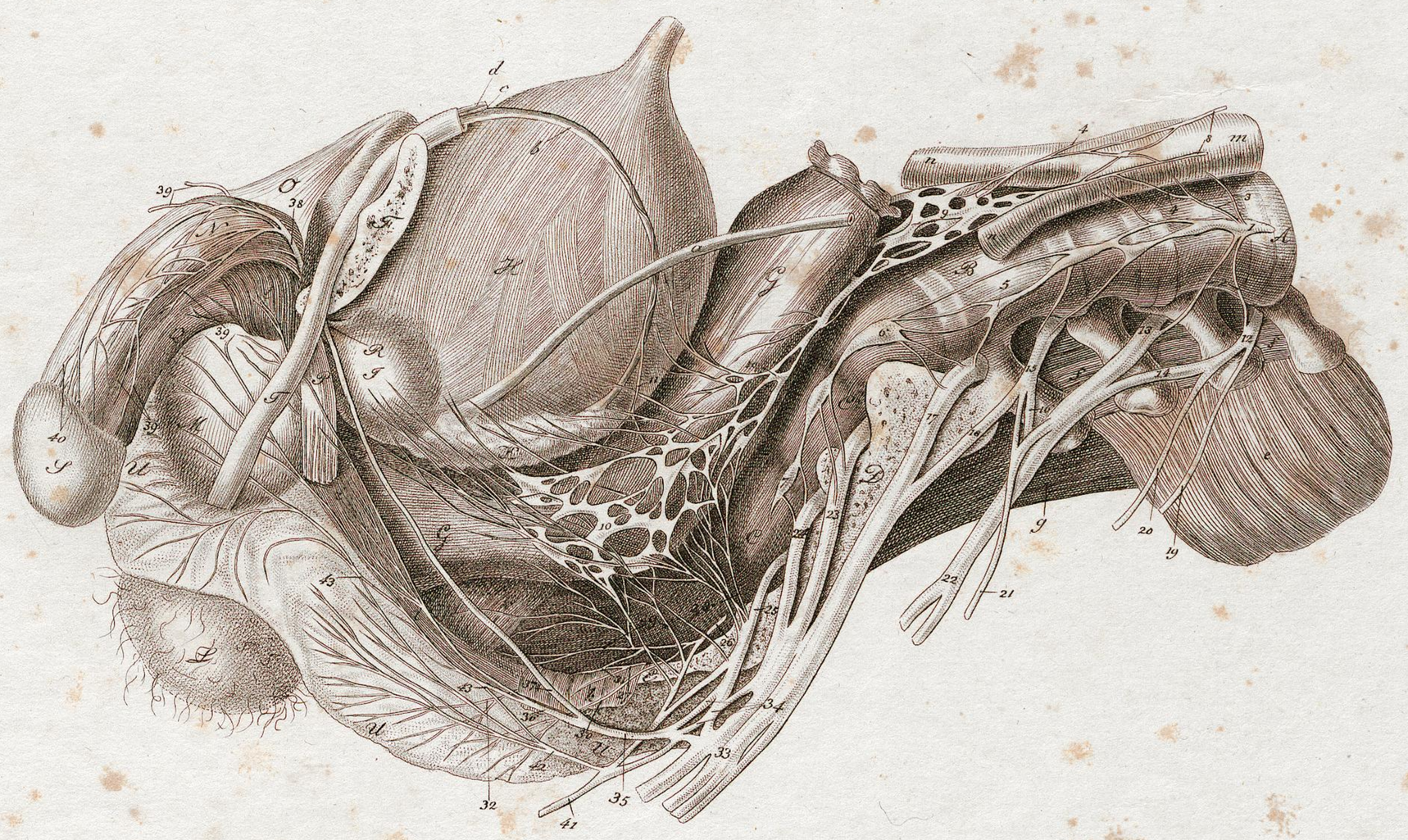

Fig. 3.

Fig. 2.

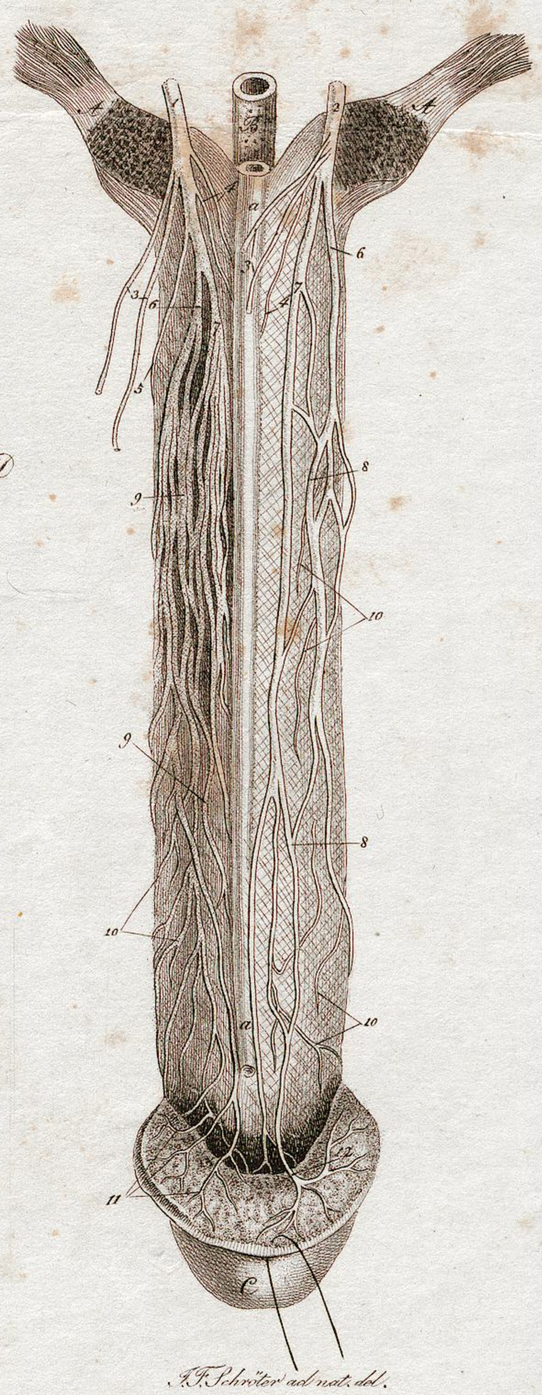

Fig. 4.

D. J. Martini ad nat. del.

J. F. Schröter ad nat. del.

J. F. Schröter sc. Lipsiae.

Fig. 1.

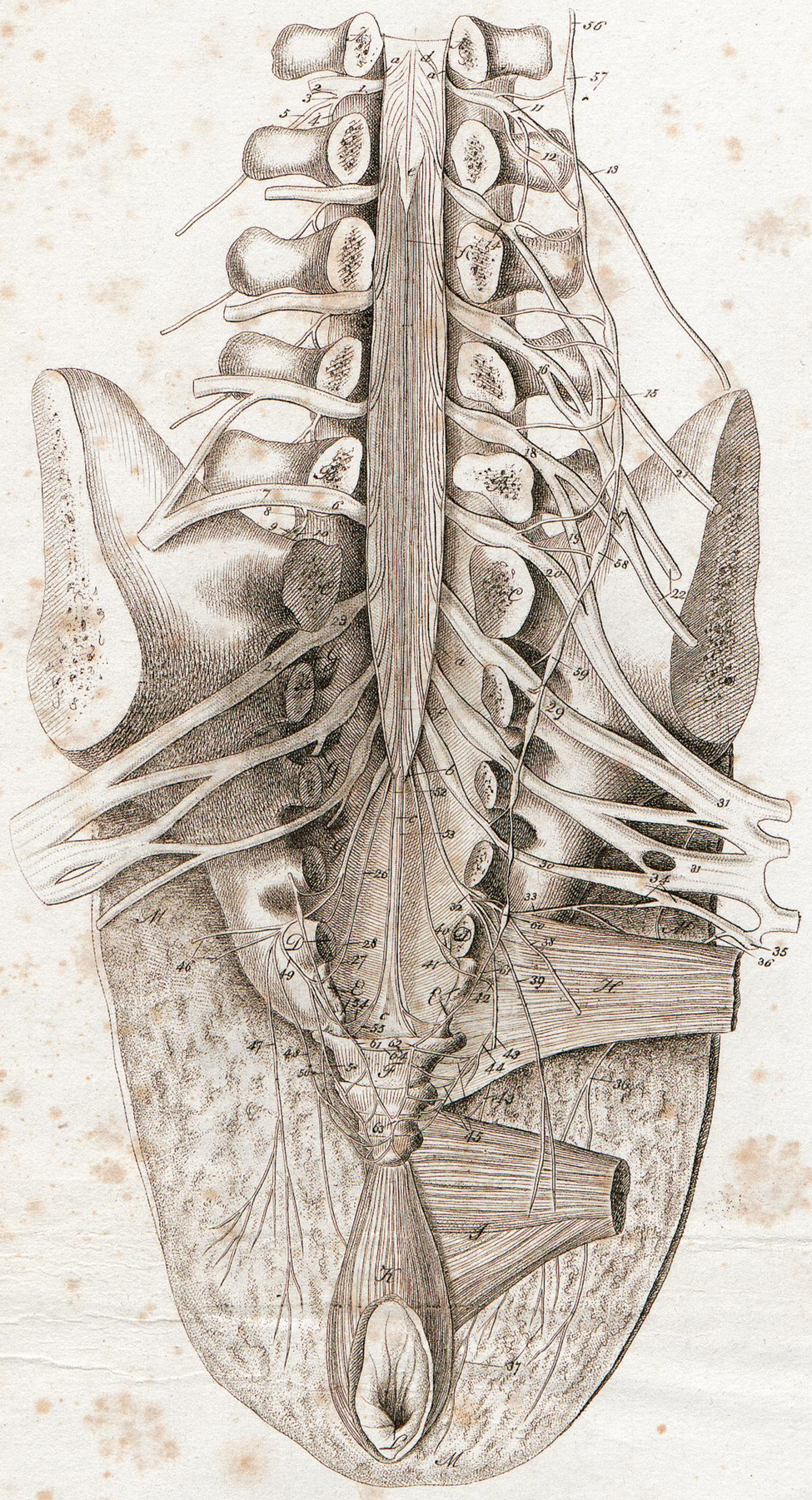

Fig. 2.

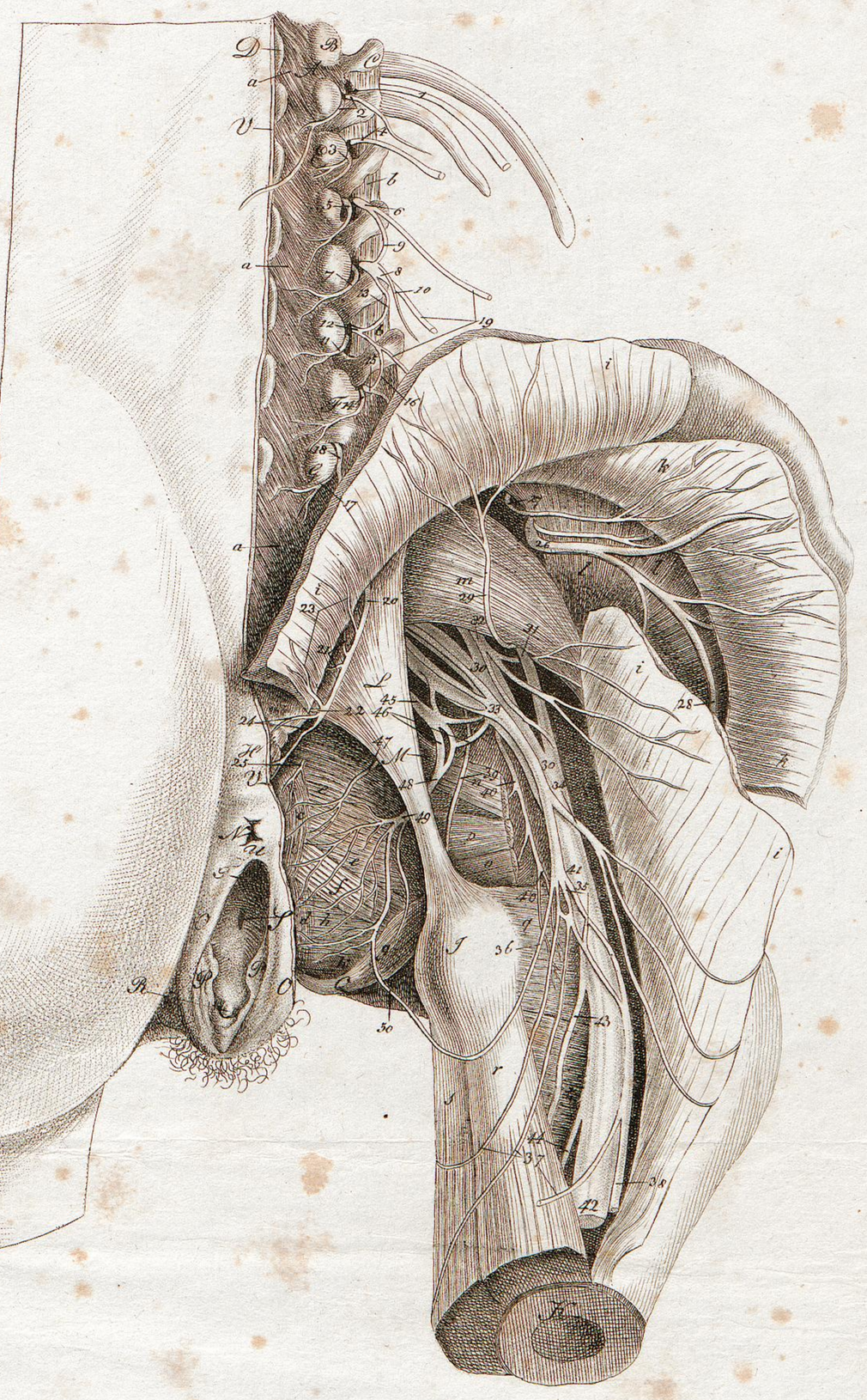

J.F. Schröter ad nat. del.

Fig. 3.

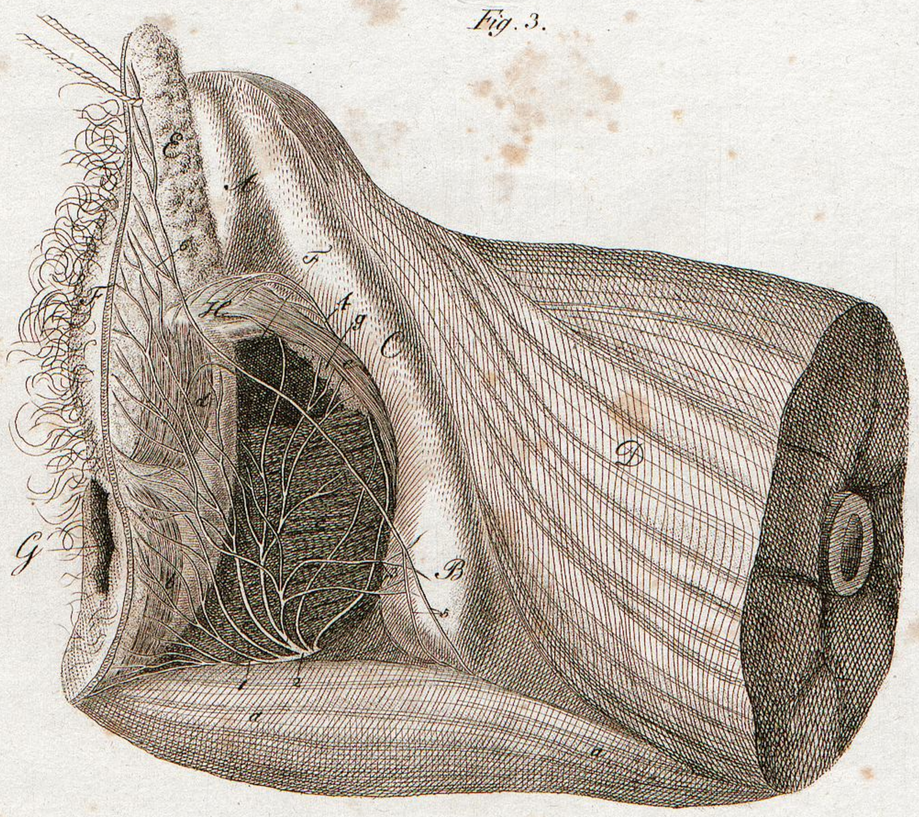

D.L. Martini ad nat. del.

J.F. Schröter sc. Lipsiae.

Fig. 1.

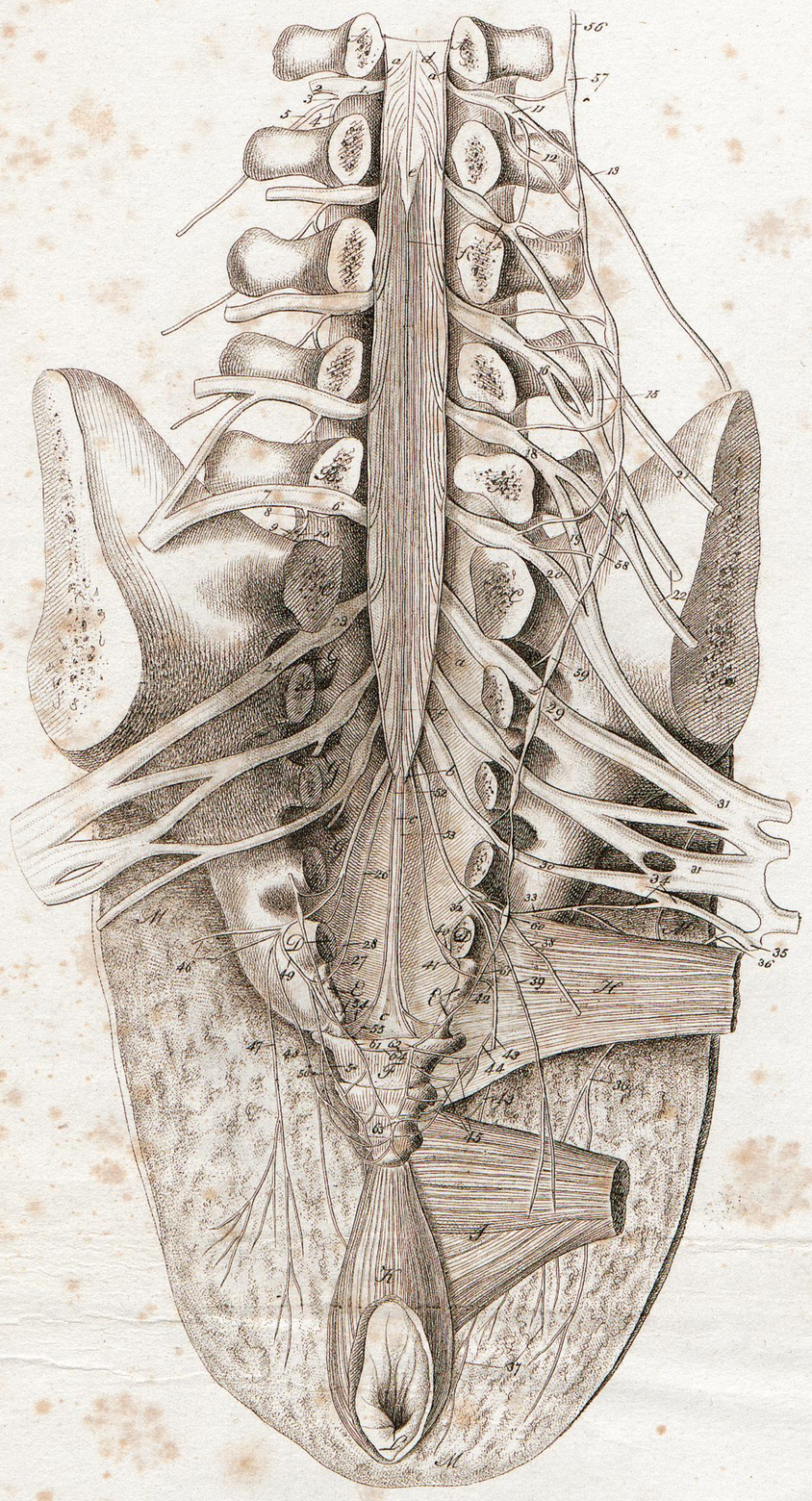

Fig. 2.

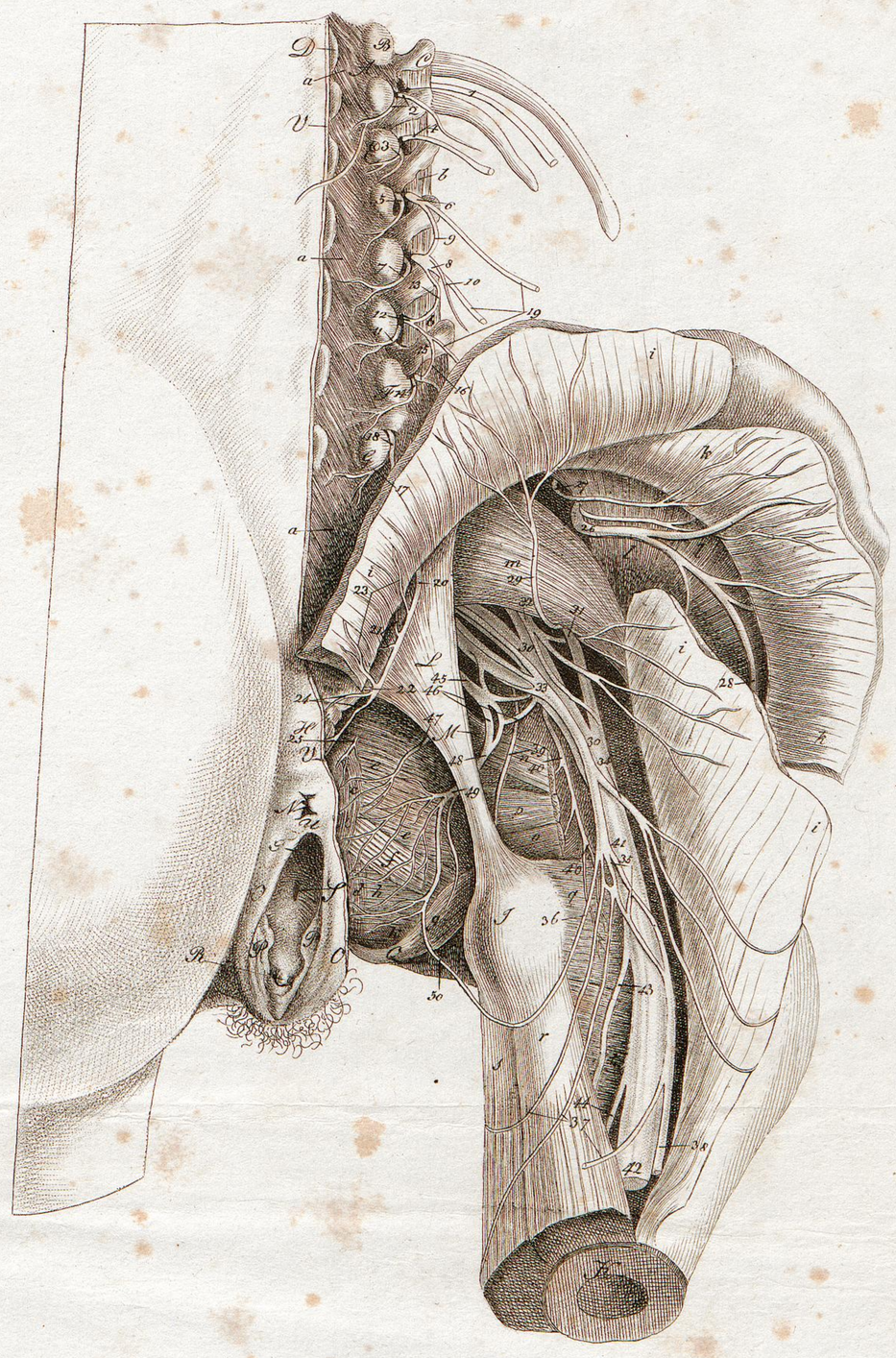

J. F. Schröter ad nat. del.

Fig. 3.

D. L. Martini ad nat. del.

J. F. Schröter sc. Lipsiae.